ABRÉGÉS

traumatologie du sport

Les syndromes canalaires

G. DE BISSCHOP
É. DE BISSCHOP
F. COMMANDRÉ

MASSON

Les syndromes canalaires

CHEZ LE MÊME ÉDITEUR

Du même auteur :

ÉLECTROMYOGRAPHIE CLINIQUE, par G. DE BISSCHOP, J. DUMOULIN. *Collection Abrégés de Médecine*. 1992, 208 pages, 106 figures.

ÉLECTROTHÉRAPIE APPLIQUÉE, par G. DE BISSCHOP, J. DUMOULIN, C. AARON. *Collection Monographies de Bois-Larris*. 1994, 104 pages, 84 figures.

NEUROSTIMULATION ÉLECTRIQUE TRANSCUTANÉE, par G. DE BISSCHOP, J. DUMOULIN. 1991, 144 pages.

POSTURE ET MOUVEMENT. ANALYSE PAR ÉLECTROMYOGRAPHIE INTÉGRÉE, par J. DUMOULIN, G. DE BISSCHOP, B. PETIT. 1993, 104 pages, 48 figures.

Autres ouvrages :

LÉSIONS TRAUMATIQUES DES TENDONS CHEZ LE SPORTIF, par Y. CATONNÉ, G. SAILLANT. 1992, 152 pages, 64 figures.

RÉÉDUCATION EN TRAUMATOLOGIE DU SPORT, par J.-C. CHANUSSOT, R.-G. DANOWSKI. Membre supérieur. *Collection Abrégés de Médecine*. 1997, 296 pages. Membre inférieur et rachis. *Collection Abrégés de Médecine*. 1997, 416 pages.

TRAUMATOLOGIE DU SPORT, par R.-G. DANOWSKI, J.-C. CHANUSSOT. *Collection Abrégés de Médecine*. 1996, 4e édition, 376 pages, 301 figures, 43 tableaux.

MÉDECINE DES SPORTS DE GLACE, par R.-G. DANOWSKI, J. LEBLOND. 1997, 160 pages.

LES LÉSIONS LIGAMENTAIRES RÉCENTES DU COU-DE-PIED. 1996, 224 pages, 70 figures, 8 planches couleur.

STRATÉGIES DE L'IMAGERIE EN TRAUMATOLOGIE DU SPORT, par B. ROGER, J.-L. BRASSEUR. *Collection Abrégés de Traumatologie du sport*. 1997, 150 pages.

ABRÉGÉS

TRAUMATOLOGIE DU SPORT

Sous la direction de R. DANOWSKI et J.-Cl. CHANUSSOT

Les syndromes canalaires

G. de BISSCHOP
É. de BISSCHOP
F. COMMANDRÉ

avec la collaboration de

Y. BENCE
J. DUMOULIN

MASSON

Paris Milan Barcelone

Ce logo a pour objet d'alerter le lecteur sur la menace que représente pour l'avenir de l'écrit, tout particulièrement dans le domaine universitaire, le développement massif du « photocopillage ». Cette pratique qui s'est généralisée, notamment dans les établissements d'enseignement, provoque une baisse brutale des achats de livres, au point que la possibilité même pour les auteurs de créer des œuvres nouvelles et de les faire éditer correctement est aujourd'hui menacée.
Nous rappelons donc que la reproduction et la vente sans autorisation, ainsi que le recel, sont passibles de poursuites. Les demandes d'autorisation de photocopier doivent être adressées à l'éditeur ou au Centre français d'exploitation du droit de copie : 20, rue des Grands-Augustins, 75006 Paris. Tél. : 01 44 07 47 70.

Tous droits de traduction, d'adaptation et de reproduction par tous procédés réservés pour tous pays.

Toute reproduction ou représentation intégrale ou partielle par quelque procédé que ce soit des pages publiées dans le présent ouvrage, faite sans l'autorisation de l'éditeur est illicite et constitue une contrefaçon. Seules sont autorisées, d'une part, les reproductions strictement réservées à l'usage privé du copiste et non destinées à une utilisation collective, et d'autre part, les courtes citations justifiées par le caractère scientifique ou d'information de l'œuvre dans laquelle elles sont incorporées (art. L. 122-4, L. 122-5 et L. 335-2 du Code de la propriété intellectuelle).

© *Masson, Paris, 1997*
ISBN : 2-225-83128-9

MASSON S.A. - 120, bd Saint-Germain, 75280 Paris Cedex 06

TABLE DES MATIÈRES

AVANT-PROPOS XI

ANNEXE – Terminologie anatomique XIII

I
GÉNÉRALITÉS

Définition 3

Considérations étiologiques 3

Considérations pathogéniques 4

Mécanisme pathogénique (4).

État lésionnel des fibres nerveuses 4

Étude clinique générale 6

Du point de vue fonctionnel (6). Du point de vue des signes cliniques (6).

Explorations électrophysiologiques 8

Électromyographie élémentaire (8). Vitesses de conduction nerveuse (8). Classification suivant le degré de l'atteinte (12).

Examens complémentaires 13

Traitement 13

Le syndrome de compression des loges 14

Diagnostic différentiel (15).

II
MEMBRE SUPÉRIEUR

1 **TRAVERSÉE CERVICO-THORACO-BRACHIALE** 19

Rappel anatomique 19

Considérations étiologiques 21

Diagnostic 24

Signes cliniques (24). Manœuvres de sensibilisation (25). Explorations électrophysiologiques (25).

Traitement 26

© MASSON. La photocopie non autorisée est un délit.

2 NERF SUPRASCAPULAIRE (*N. SUPRASCAPULARIS*) 27

Rappel anatomique 27

Considérations physiopathologiques 27

Considérations étiologiques 27

Symptomatologie 29

Examens complémentaires 30

Étude électrophysiologique 30

Traitement 30

3 NERF AXILLAIRE OU NERF CIRCONFLEXE (*N. AXILLARIS*) 31

Rappel anatomique 31

Considérations pathogéniques 32

Signes cliniques 32

Explorations 32

Évolution 33

4 NERF MUSCULO-CUTANÉ (*N. MUSCULO CUTANEUS*) 35

Rappel anatomique 35

Étiologie 36

Manifestations cliniques 37

Traversée du coraco-brachial (37). Branche terminale sensitive (37).

Examens électrophysiologiques 37

5 NERF ULNAIRE OU NERF CUBITAL (*N. ULNARIS*) 39

Rappel anatomique 39

Traversée cervico-thoraco-brachiale (39). Loge postérieure du bras (39). Jonction brachio-antébrachiale (39). Avant-bras (40). Poignet (41). Canal ou tunnel de Guyon (41). Loge de Guyon (42).

Considérations étiologiques 43

Au niveau du défilé musculaire du fléchisseur ulnaire du carpe (43). Au niveau de la gouttière épitrochléo-olécrânienne (43). Au niveau du rameau dorsal du nerf ulnaire (syndrome de Stopford) (44). Au niveau du tunnel et de la loge de Guyon (44). Au niveau de l'arcade profonde (44).

Considérations cliniques 44

Au niveau de la gouttière épitrochléo-olécrânienne (44). Au niveau du rameau dorsal du nerf ulnaire (45). Au niveau du tunnel et de la loge de Guyon (45). Au niveau du défilé cubitus-extenseur ulnaire du carpe (46).

Explorations électrophysiologiques 46

Traitement 46

6 NERF MÉDIAN (*N. MEDIANUS*) 47

Rappel anatomique 47

Traversée supracondylienne (48). Traversée du muscle rond pronateur (48). Avant-bras (48). Traversée du poignet (49). À la sortie du canal carpien (50).

Considérations étiologiques 52

Niveau sus-épitrochléen (53). Coude (53). Nerf interosseux antérieur de l'avant-bras (53). Canal carpien (53).

Diagnostic 54

Syndrome sus-épitrochléen (54). Syndrome du rond pronateur (54). Syndrome du nerf interosseux antérieur (55). Syndrome du canal carpien (55).

Explorations électrophysiologiques 56

Traitement 57

Syndrome du processus sus-épitrochléen (57). Syndrome du rond pronateur (57). Syndrome du canal carpien (57).

7 NERF RADIAL (*N. RADIALIS*) 59

Rappel anatomique 59

Considérations étiologiques 62

Diagnostic 63

Au niveau de la gouttière radiale (64). Au niveau axillaire (64). Au niveau du coude (64).

Explorations électrophysiologiques 64

Traitement 65

8 NERFS DIGITAUX (*N. DIGITALES*) 67

Considérations anatomiques 67

Considérations étiologiques 67

Traumas (67). Rétrécissements tunnellaires (68). Affections neurologiques (68).

Diagnostic 69

Exploration électrophysiologique 69

Traitement 70

© MASSON. La photocopie non autorisée est un délit.

III
MEMBRE INFÉRIEUR

9 NERF CUTANÉ LATÉRAL DE LA CUISSE OU NERF FÉMORO-CUTANÉ (*N. CUTANEUS FEMORIS LATERALIS*) 73

Rappel anatomique 73

Aspect clinique 74

Exploration 75

Mécanismes pathogéniques 75

Diagnostic différentiel 75

Traitement 76

10 SYNDROME DU CANAL D'ALCOCK 77

Rappel anatomique 77

Mécanisme pathogénique 77

Séméiologie 77

Exploration 78

Traitement 79

11 NERF FÉMORAL OU NERF CRURAL (*N. FEMORALIS*) 81

Rappel anatomique 81

Étiologie 81

Diagnostic 82

Exploration électrophysiologique 83

Traitement 83

12 NERF OBTURATEUR (*N. OBTURATORIUS*) 85

Rappel anatomique 85

Mécanismes pathogéniques 87

Diagnostic 87

Traitement 87

13 NERF ILIO-INGUINAL (*N. ILIOINGUINALIS*) 89

Rappel anatomique 89

Considérations cliniques 89

Étiologie 90

Traitement 90

14 NERF SAPHÈNE INTERNE (*N. SAPHENUS*) 91

Rappel anatomique 91

Considérations cliniques 91

Mécanismes pathogéniques 92

Traitement 93

15 NERF SCIATIQUE (*N. ISCHIADICUS*) 95

Rappel anatomique 95

Mécanismes pathogéniques 96

Diagnostic 98

Techniques électromyographiques 98

Traitement 98

16 NERF PÉRONIER COMMUN (*N. PERONEUS COMMUNIS*) 99

Rappel anatomique 99

Données étiologiques 100

Diagnostic 102

Exploration électrophysiologique 102

Traitement 102

17 NERF PÉRONIER PROFOND OU NERF TIBIAL ANTÉRIEUR (*N. PERONEUS PROFUNDUS*) 103

Rappel anatomique 103

Mécanismes pathogéniques 103

Symptomatologie clinique 105

Exploration électrophysiologique 105

Traitement 106

18 NERF PÉRONIER SUPERFICIEL OU NERF MUSCULO-CUTANÉ (*N. PERONEUS SUPERFICIALIS*) 107

Rappel anatomique 107

Mécanismes pathogéniques 107

Diagnostic 107

Explorations électrophysiologiques 108

Traitement 108

© MASSON. La photocopie non autorisée est un délit.

19 NERF TIBIAL (*N. TIBIALIS*) 109

Rappel anatomique 109

Mécanismes pathogéniques 112

Syndrome de l'arcade soléaire (112). Syndrome du tunnel tarsien (112).

Symptomatologie clinique 112

Syndrome de l'arcade du soléaire (112). Syndrome du tunnel tarsien (113).

Examens complémentaires 113

Exploration électrophysiologique 113

Diagnostic différentiel 113

Traitement 114

20 NERFS PLANTAIRES (*N. PLANTARIS*) 115

Rappel anatomique 115

Mécanismes pathogéniques 117

Symptomatologie clinique 117

Exploration électrophysiologique 118

Traitement 118

21 NERFS DIGITAUX (*N. DIGITALES PLANTARES*) 119

Rappel anatomique 119

Mécanismes pathogéniques 120

Étiologies 121

Diagnostic 122

Traitement 122

BIBLIOGRAPHIE 123

INDEX 124

AVANT-PROPOS

À la mémoire du professeur A.M. Recordier

Les dérivés ectodermiques qui vont constituer les nerfs périphériques ont des trajets parfois complexes pour atteindre les myotomes et les dermatomes. Le caractère anatomique des voies de cheminement, le contact avec des formations sclérotomiques, aboutissent à l'existence de zones à risque constituées par des traversées canalaires ou tunnellaires, ou bien par des contacts osseux où le nerf est mal protégé des agressions extérieures. Les traversées canalaires dans des défilés ostéo-fibreux, les microtraumatismes répétés, aboutissent à des réactivités inflammatoires et fibrosantes qui vont évoluer vers un enclavement du nerf. Cette évolution est d'ailleurs plus marquée si le nerf présente une fragilité particulière, congénitale ou acquise (diabète).

Les activités sportives imposent des contraintes répétées aux éléments de l'appareil locomoteur, souvent à la limite de la tolérance. Les microtraumatismes qui en découlent font le lit de la souffrance nerveuse qui prend un caractère particulièrement lésionnel si les conditions anatomiques se transforment en un «piège» sournois enclavant le nerf ou si la répétition du geste, même minime, vient l'irriter progressivement.

Pour ces raisons, nous n'avons pas envisagé uniquement l'entité canalaire, mais nous avons jugé indispensable de décrire des pathologies analogues sous la dépendance d'agressions locales, consécutives à la nature du trajet anatomique du nerf. Celles-ci peuvent d'ailleurs évoluer progressivement vers le syndrome d'enclavement par la fibrose des tissus environnants.

L'irritation, l'inflammation ou l'enclavement du nerf donnent naissance à un syndrome dont les signes cliniques chevauchent souvent avec ceux d'autres affections neurologiques, comme les radiculopathies par exemple. C'est alors que les méthodes d'exploration électrophysiologique prennent toute leur valeur, tant pour confirmer la suspicion de syndrome canalaire que pour intervenir d'une manière primordiale dans le diagnostic différentiel, et établir la frontière entre ce qui est médical et chirurgical.

Le professeur A.M. Recordier qui était chef de service de rhumatologie à Marseille, et qui s'intéressait à la médecine du sport dans le cadre de la pathologie de l'appareil locomoteur, avait bien compris ce problème. C'est ainsi qu'il m'avait confié la responsabilité du laboratoire d'électromyographie qu'il avait créé au sein de son service. De nombreux travaux ont été effectués, concernant entre autres les radiculopathies, les syndromes canalaires et les affections musculaires en rapport avec la rhumatologie. Ceci met l'accent sur le fait que les explorations électrophysiologiques, et l'EMG en particulier, sont multidisciplinaires et ne doivent pas être l'apanage d'une unique discipline, mais qu'elles doivent s'intégrer dans le cadre des diverses spécialités où elles présentent un intérêt effectif et pratique. Elles mettent en évidence des atteintes au stade infraclinique et permettent ainsi d'effectuer un diagnostic précoce et précis, et de faire la part de ce qui est médical ou chirurgical. Mais

© MASSON. La photocopie non autorisée est un délit.

il ne faut pas oublier que si la clinique est indispensable, la pratique des explorations électrophysiologiques demande impérieusement des bases solides d'anatomie et de physiologie.

C'est pour ces raisons que cet ouvrage est de réalisation multidisciplinaire, ayant une orientation principale vers la médecine du sport, la rhumatologie et éventuellement la pathologie du travail. Les co-auteurs sont empreints de l'esprit d'une même école :

– Électrophysiologiste, j'ai consacré l'ensemble de mes activités médicales à l'électromyographie. Il est compréhensible que la pathologie canalaire m'ait passionné, tant par son caractère physiopathologique que par son aspect pratique, dans la chasse pour détecter le « piège ».

– Éric de Bisschop, lui aussi électrophysiologiste, était tout indiqué pour participer à la rédaction d'un ouvrage ayant des implications en médecine du sport. Il a fait ses études dans une section ski-études et a fait de la compétition durant plusieurs années. Il a subi une formation longue et rigoureuse en EMG dont bénéficient maintenant les patients de l'île de la Réunion.

– Francisque Commandré, élève du professeur Recordier, est non seulement un rhumatologue aux compétences universellement reconnues, mais il est l'un des responsables internationaux des instances de la médecine du sport. Ses publications sur les syndromes canalaires font référence. Depuis de nombreuses années, nous collaborons dans des travaux scientifiques consacrés à la médecine du sport, dans l'esprit d'une amitié sincère.

– Yves Bence, électrophysiologiste et rhumatologue, élève du professeur Recordier, fut et demeure un élève fidèle. Il ne s'est pas contenté, comme malheureusement c'est souvent le cas, d'appliquer au long des années uniquement ce qu'il avait appris, mais il a sans cesse progressé et affiné le côté pratique de l'exploration fonctionnelle.

– Jean Dumoulin est et demeure le collaborateur de toujours. Nos publications et travaux sont réalisés en symbiose, de telle manière que l'on ne peut reconnaître ce qui a été écrit par l'un ou par l'autre. Sa vie, comme la mienne, a été consacrée aux explorations électrophysiologiques et aux techniques d'électrothérapie dans la plupart des domaines.

– Dans la réalisation de ce travail, je tiens à associer Michèle Pierlovisi-Lavaivre, électrophysiologiste fondamentaliste et clinique, qui fut et demeure une collaboratrice efficace dans le cadre hospitalo-universitaire, le professeur Claude Aaron au côté duquel j'ai enseigné l'électrophysiologie, et Éric Viel qui reste et demeure un élément incontournable de la rééducation fonctionnelle.

Il fallait réaliser un ouvrage didactique, concis, épuré de détails inutiles, facile à consulter, permettant de naviguer dans les méandres des diagnostics différentiels. Le style que nous avons adopté est bref et direct, afin que cet ouvrage constitue une référence pratique, rapide à consulter. Mais il réveille en moi une petite corde sentimentale, car la direction de R. Danowski me rappelle le temps lointain où j'œuvrais en électrologie à l'établissement national de Saint-Maurice.

Guy de Bisschop

ANNEXE
TERMINOLOGIE ANATOMIQUE

LATINE	NOUVELLE	TRADITIONNELLE
	Membre supérieur	
Deltoideus	Deltoïde	
Teres minor	Petit rond	
N. Musculocutaneus	N. Musculo-Cutané	
Coracobrachialis	Coraco-brachial	
Biceps brachii	Bicaps brachial	
Brachialis	Brachial	Brachial antérieur
N. Medianus	N. Médian	
Pronator teres	Rond pronateur	
Flexor carpi radialis	Fléchisseur radial du carpe	Grand palmaire
Palmaris longus	Long palmaire	Petit palmaire
Flexor digitorum superficialis	Fléchisseur superficiel des doigts	Fléchisseur commun superficiel
Flexor pollicis longus	Long fléchisseur du pouce	
Abductor pollicis brevis	Court abducteur du pouce	
Opponens pollicis	Opposant du pouce	
Flexor pollicis brevis	Court fléchisseur du pouce	(superf.)
Lumbricales	Lombricaux	
N. Ulnaris	N. Ulnaire	N. Cubital
Flexor digitorum profundus	Fléchisseur profond des doigts	Fléchisseur commun profond (1/2 int.)
Flexor carpi ulnaris	Fléchisseur ulnaire du carpe	Cubital antérieur
Flexor digiti minimi brevis	Court fléchisseur du petit doigt	
Palmaris brevis	Court palmaire	Palmaire cutané
Flexor pollicis brevis	Court fléchisseur du pouce	
Caput profundum	Chef profond	
Adductor pollicis	Adducteur du pouce	
Abductor digiti minimi	Abducteur du petit doigt	Adducteur du petit doigt
Lumbricales	Lombricaux (int.)	
Interossei dorsales	Interosseux dorsaux	
N. Radialis	N. Radial	
Brachioradialis	Brachio-radial	Long supinateur
Triceps brachii	Triceps brachial	
Caput mediale	Chef médial	Vase interne
Caput laterale	Chef latéral	Vase externe
Caput longum	Chef long	Longue portion
Extensor carpi radialis longus	Long extenseur radial du carpe	Premier radial
Extensor carpi radialis brevis	Court extenseur radial du carpe	Deuxième radial
Anconeus	Anconé	
Extensor carpi ulnaris	Extenseur ulnaire du carpe	Cubital postérieur
Extensor digitorum	Extenseur commun des doigts	
Extensor indicis	Exrtenseur de l'index	Extenseur propre de l'index

© MASSON. La photocopie non autorisée est un délit.

LATINE	NOUVELLE	TRADITIONNELLE
Extensor digiti minimi	Extenseur du petit doigt	Extenseur propre du petit doigt
Abductor pollicis longus	Long abducteur du pouce	
Extensor pollicis longus	Long extenseur du pouce	
Extensor pollicis brevis	Court extenseur du pouce	
	Membre inférieur	
Gracilis	Gracile	Droit interne de la cuisse
Adductor longus	Long adducteur	Moyen adducteur
Adductor magnus	Grand adducteur	
N. Femoralis	N. Fémoral	N. Crural
Pectineus	Pectine	
Sartorius	Sartorius	Couturier
Rectus femoris	Droit de la cuisse	Droit antérieur
Vastus lateralis	Vaste latéral	Vaste externe
Vastus medialis	Vaste médial	Vaste interne
Tensor fasciae latae	Tenseur du fascia lata	
Gluteus medius	Moyen fessier	
Gluteus maximus	Grand fessier	
N. Ischiadicus	N. Sciatique	N. Grand sciatique
Semitendinosus	Semitendineux	Demi-tendineux
Semimembranosus	Semimembraneux	Demi-membraneux
Biceps femoris	Biceps fémoral	Biceps crural
Caput longum	Chef long	Long biceps
Caput breve	Chef court	Court biceps
N. Peroneus communis	N. Péronier commun	N. Sciatique poplite externe
Tibialis anterior	Tibial antérieur	Jambier antérieur
Extensor digitorum longus	Long extenseur des orteils	Extenseur commun des orteils
Peroneus longus	Long péronier	Long péronier latéral
Peroneus brevis	Court péronier	Court péronier latéral
Extensor hallucis	Long extenseur de l'hallux	Extenseur propre du gros orteils
Extensor digitorum brevis	Court extenseur des orteils	Pédieux
N. Tibialis	N. Tibial	N. Sciatique poplite interne
Triceps surae	Triceps sural	
Gastrocnémius	Gastrocnémien	Jumeaux de la jambe
Caput laterale	Chef latéral	Jumeau externe
Caput mediale	Chef médial	Jumeau interne
Soleus	Soléaire	
Flexor hallucis longus	Long fléchisseur de l'hallux	Long fléchisseur du pouce
Flexor digiti minimi brevis	Court fléchisseur du petit orteil	Court fléchisseur du 5
Abductor hallucis	Abducteur de l'hallux	Adducteur du gros orteil
Interossei	Interosseux	
	Thorax	
N. Accessorius	N. Accessoire	N. Spinal
Trapezius	Trapèze	
Pars cervicalis	Faisceaux supérieurs	Trapèze supérieur
	Faisceaux moyens	Trapèze moyen
Pars thoracica	Faisceaux inférieurs	Trapèze inférieur
Levator scapulae	Élévateur de la scapula	Angulaire de l'omoplate
Rhomboideus	Rhomboïde	
N. Axillaris	N. Axillaire	N. Circonflexe
Teres minor	Petit rond	

LATINE	NOUVELLE	TRADITIONNELLE
Deltoideus	Deltoïde	
Pars acromialis	Partie acromiale	Deltoïde moyen
Pars clavicularis	Partie claviculaire	Deltoïde antérieur
Pars scapularis	Partie scapulaire	Deltoïde postérieur
N. Pectoralis lateralis	N. Pectoral latéral	N. du Grand pectoral
Pectoralis major	Grand Pectoral	
N. Thoracicus longus	N. thoracique long	N. du Grand dentelé
Serratus anterior	Dentelé antérieur	Grand dentelé
N. Suprascapularis	N. Suprascapulaire	N. Sus-scapulaire
Supraspinatus	Supra-épineux	Sus-épineux
Infraspinatus	Infra-épineux	Sous-épineux
N. Thoracodorsalis	N. Thoraco-dorsal	N. du Grand dorsal
Latissimus dorsi	Grand dorsal	
Erector spinae	Spinaux	Masse commune
Rectus abdominis	Droit de l'abdomen	Grand droit de l'abdomen
Obliquus externus abdominis	Oblique externe de l'abdomen	Grand oblique de l'abdomen
N. Femoralis	N. Fémoral	N. Crural
N. Glutaeus superior	N. Fessier supérieur	
Tensor fasciae latae	Tenseur du fascia lata	
Gluteus medius	Moyen fessier	
N. Glutaeus inferior	N. Fessier inférieur	
Gluteus maximus	Grand fessier	
	Face et cou	
N. Facialis	N. Facial	Tronc
		Branche supérieure
		Branche moyenne
		Branche inférieure
Epicranius	Occipito-frontal	
Vester frontalis	Ventre frontal	Frontal
Corrugator supercilii	Corrugateur du sourcil	Sourcilier
Orbicularis oculi	Orbiculaire de l'œil	Orbiculaire des paupières
Procerus	Procerus	Pyramidal du nez
Nasalis	Nasal	
Pars transversa	Partie transverse	Tranverse du nez
Levator labii superioris alaeque nasi	Releveur naso-labial	Releveur commun de l'aile du nez et de la lèvre supérieure
Levator labii superioris	Releveur de la lèvre supérieure	
Zygomaticus	Zygomatique	
Buccinator	Buccinateur	
Orbicularis oris	Orbiculaire des lèvres	Point commun
		Lèvre supérieure
		Lèvre inférieure
Mentalis	Mentonnier	Houppe du menton
Platysma	Platysma	Peaucier du cou
Depressor labii inferioris	Abaisseur de la lèvre inférieure	Carré du menton
Depressor anguli oris	Abaisseur de l'angle de la bouche	Triangulaire
N. Auricularis posterior	N. Auriculaire postérieur	
N. Trigeminus	N. Trijumeau	
Temporalis	Temporal	
Masseter	Masséter	

© MASSON. La photocopie non autorisée est un délit.

LATINE	NOUVELLE	TRADITIONNELLE
Mylohyoideus	Mylo-hyoïdien	
N. Hypoglossus	N. Hypoglosse	
Plexus cervicalis	Plexus cervical	
Sternohyoideus	Sterno-hyoïdien	Sterno-cleido-hyoïdien
N. Accessorius	N. Accessoire	N. Spinal
Plexus cervicalis	Plexus cervical	
Sternocleidomastoideus	Sterno-cleido-mastoïdien	
Trapezius	Trapèze	
Pars cervicalis	Partie cervicale	Trapèze supérieur
Plexus cervicalis	Plexus cervical	
N. Phrenicus	N. Phrénique	
Levator scapulae	Élévateur de la scapula	Angulaire de l'omoplate
Splenius cervicis	Splenius du cou	Splénius
Plexus brachialis	Plexus brachial	(Point d'ERB)

I
Généralités

Le terme anglo-saxon d'*entrapment neuropathy* (piège) correspond bien à un double piège pour le clinicien. En effet, non seulement il peut extérioriser un véritable *syndrome canalaire (ou tunnellaire)*, mais il peut poser parfois un diagnostic différentiel assez difficile avec d'autres neuropathies ayant en commun une irradiation dans le territoire intéressé. On utilise aussi le terme de *syndrome d'enclavement,* ou par extension celui de *syndrome des défilés.*

DÉFINITION

Les syndromes canalaires se définissent comme une irritation mécanique d'un nerf périphérique dans des défilés anatomiques inextensibles, constitués par :

– des tunnels ou canaux ostéo-fibreux ou bien fibreux, engendrant une compression du nerf,

– des anneaux ou des boutonnières aponévrotiques, pouvant enclaver le nerf,

– des formations anatomiques osseuses provoquant un étirement ou une élongation du nerf.

On peut incriminer aussi une pathogénie musculaire :

– lors d'un changement de direction,

– lors du renforcement d'un tissu par des extensions fibreuses entre deux muscles,

– lors de compressions intermusculaires ou aponévrotiques, donnant naissance au syndrome des loges.

CONSIDÉRATIONS ÉTIOLOGIQUES

On constate la plupart du temps :

– une *hyperactivité fonctionnelle* provoquant un état inflammatoire du nerf, au niveau tunnellaire, réversible par le repos ;

– une *surutilisation excessive* d'un membre, principalement du membre inférieur, donnant naissance au syndrome idiopathique des loges, qui constitue un groupe important dans le cadre de la médecine du sport ;

– des *facteurs professionnels et sportifs* qui jouent un grand rôle. En effet, un certain nombre de gestes sont souvent répétés et favorisent l'irritation du nerf au niveau des zones de rétrécissements anatomiques ou de situations juxta-osseuses et superficielles ;

– mais il faut évoquer aussi, dans ce cadre, *des facteurs favorisants* qui fragilisent le système nerveux périphérique et le rendent vulnérable au niveau des zones tunnellaires. Il en est ainsi pour les radiculopathies, lorsqu'elles s'inscrivent dans le processus d'un double *crush*, et particulièrement du diabète qui constitue l'un des facteurs les plus favorisants du syndrome du canal carpien.

© MASSON. La photocopie non autorisée est un délit.

CONSIDÉRATIONS PATHOGÉNIQUES

On peut considérer des *causes directes*, de nature mécanique chirurgicale ou consécutives à une angulation forcée du nerf. Les déformations mécaniques provoquent une démyélinisation, puis une dégénérescence du nerf.

Les atteintes compressives considérées ici sont de caractère subaigu ou chronique. Elles concernent :

– Une *hyperactivité fonctionnelle* pouvant engendrer un état inflammatoire localisé.

– Un *étranglement* dans des formations anatomiques normales, hypertrophiées ou modifiées secondairement.

– Des causes *inflammatoires*, généralement secondaires aux premières.

Mécanisme pathogénique

Il fait intervenir un cercle vicieux : compression, ischémie primaire, transsudation, augmentation de la pression intraneurale, limitation du drainage veineux et lymphatique, œdème du nerf, augmentation de la pression intraneurale, bloc de l'apport sanguin artériel, ischémie secondaire, *lésion du nerf*.

De plus, un œdème endoneural persistant associé à une irritation chronique fait apparaître un envahissement de fibroblastes, aboutissant à une fibrose cicatricielle endoneurale.

Ces processus aboutissent au niveau du nerf, ou bien à une *démyélinisation locale*, se traduisant électrologiquement par un ralentissement des conductions nerveuses au niveau de la zone d'enclavement, ou bien à une *dégénérescence* de type wallérienne du bout nerveux distal, révélée par l'exploration électromyographique et par l'interruption de la conduction nerveuse (tableau 1).

Mais il faut savoir que la démyélinisation locale, si elle persiste, aboutit secondairement à une dégénérescence distale.

Enfin, l'ischémie localisée qui se produit au niveau de la zone d'enclavement bloque le flux biochimique axoplasmique en amont, accentuant les signes de dégénérescence distale et altérant la transmission neuro-musculaire (tableau 1).

ÉTAT LÉSIONNEL DES FIBRES NERVEUSES

Les compressions nerveuses envisagées ici présentent un caractère subaigu ou chronique. Plusieurs types lésionnels doivent être considérés du point de vue pratique (fig. 1) :

La *neurapraxie* peut être divisée en deux groupes :

– *La neurapraxie de type I* ou « stupeur nerveuse », est assez rare dans les syndromes canalaires par suite de son caractère aigu. Les lésions anatomiques sont discrètes, mais provoquent en général un bloc de conduction, localisé, sans signes de dénervation. La stimulation électrique du nerf en amont de la zone de contusion est inefficace. La vitesse de conduction nerveuse est

Tableau 1. *Conséquences physiopathologiques de la compression d'un nerf périphérique.*

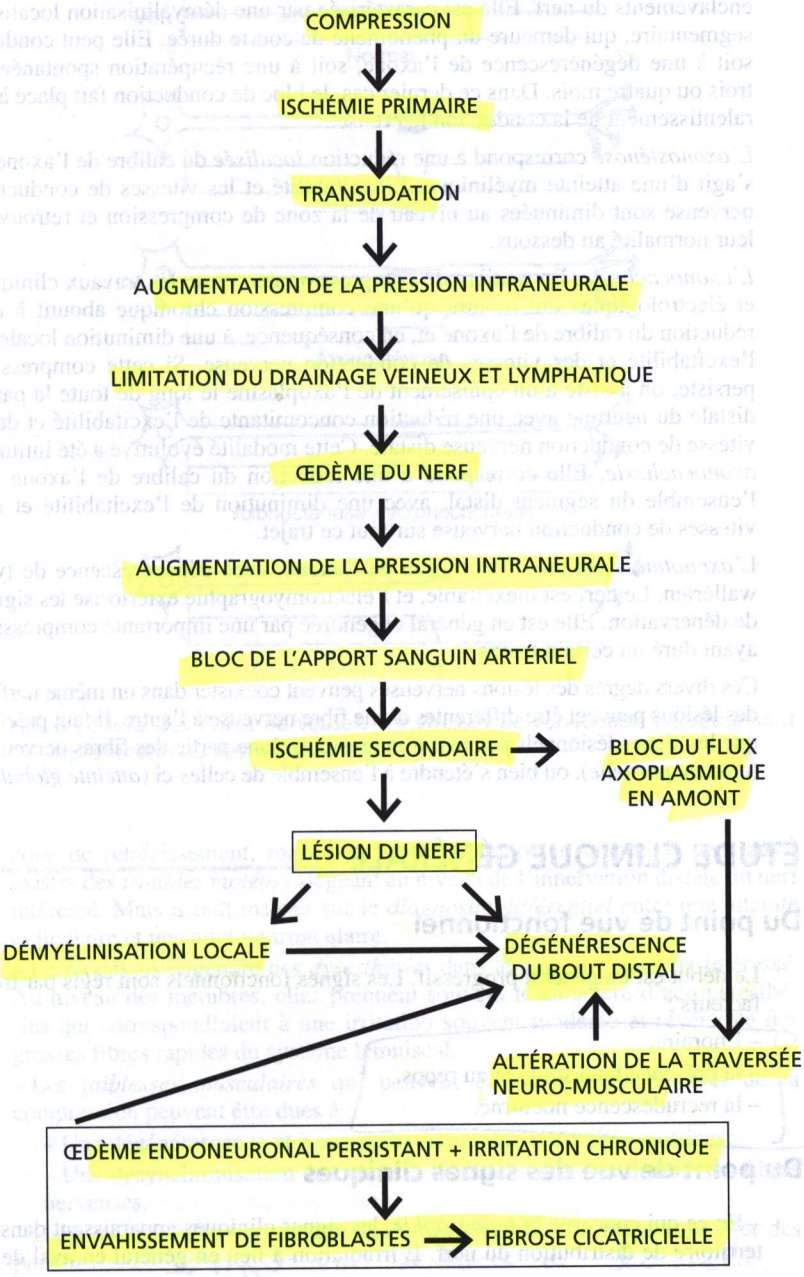

normale au dessus et au dessous de cette zone. La récupération spontanée est rapide, en quelques jours à quelques semaines.

– La *neurapraxie de type II* apparaît dans les compressions chroniques ou les enclavements du nerf. Elle est caractérisée par une démyélinisation localisée, segmentaire, qui demeure un phénomène de courte durée. Elle peut conduire soit à une dégénérescence de l'axone, soit à une récupération spontanée en trois ou quatre mois. Dans ce dernier cas, le bloc de conduction fait place à un ralentissement de la conduction nerveuse.

L'*axonosténose* correspond à une réduction *localisée* du calibre de l'axone. Il s'agit d'une atteinte myélinique. L'excitabilité et les vitesses de conduction nerveuse sont diminuées au niveau de la zone de compression et retrouvent leur normalité au dessous.

L'axonocachexie. En matière de compression nerveuse, les travaux cliniques et électrologiques ont montré qu'une compression chronique aboutit à une réduction du calibre de l'axone et, en conséquence, à une diminution locale de l'excitabilité et des vitesses de conduction nerveuse. Si cette compression persiste, on assiste à un épuisement de l'axoplasme le long de toute la partie distale du neurone avec une réduction concomitante de l'excitabilité et de la vitesse de conduction nerveuse distale. Cette modalité évolutive a été intitulée *axonocachexie*. Elle correspond à une réduction du calibre de l'axone sur l'ensemble du segment distal, avec une diminution de l'excitabilité et des vitesses de conduction nerveuse sur tout ce trajet.

L'*axonotmèse* est une interruption de l'axone, avec dégénérescence de type wallérien. Le nerf est inexcitable, et l'électromyographie extériorise les signes de dénervation. Elle est en général engendrée par une importante compression ayant duré un certain temps.

Ces divers degrés des lésions nerveuses peuvent coexister dans un même nerf, et des lésions peuvent être différentes d'une fibre nerveuse à l'autre. Il faut préciser que les signes lésionnels peuvent n'intéresser qu'une partie des fibres nerveuses (*atteinte partielle*), ou bien s'étendre à l'ensemble de celles-ci (*atteinte globale*).

ÉTUDE CLINIQUE GÉNÉRALE

Du point de vue fonctionnel

Le début est en général progressif. Les signes fonctionnels sont régis par trois facteurs :

– l'horaire,
– la présence bien souvent au repos,
– la recrudescence nocturne.

Du point de vue des signes cliniques

– En ce qui concerne la *topographie*, les signes cliniques apparaissent dans le territoire de distribution du nerf. L'irradiation a lieu en général en aval de la

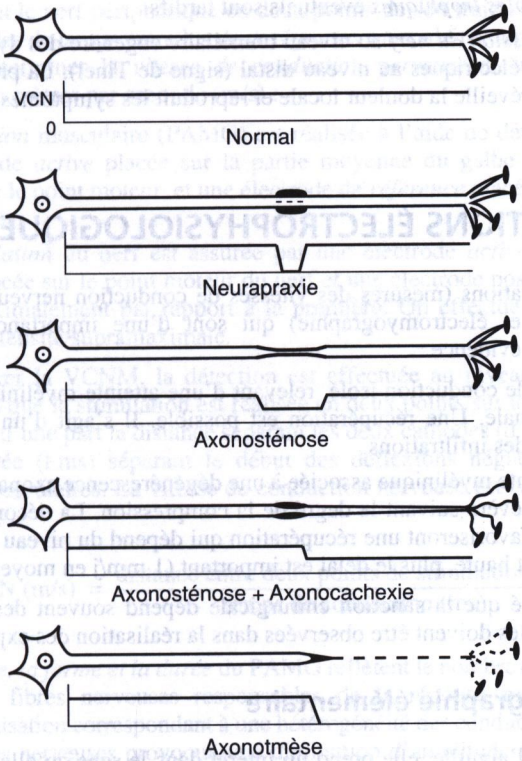

Fig. 1. *Lésions des fibres nerveuses. Les vitesses de conduction nerveuse sont représentées au dessous de chaque nerf.*

zone de rétrécissement, mais peut aussi s'étendre en amont. Il peut aussi exister des *troubles moteurs* siégeant au niveau de l'innervation distale du nerf intéressé. Mais il faut insister sur le *diagnostic différentiel* entre une atteinte radiculaire et une atteinte tronculaire.

– Le processus engendre des *dysesthésies* dans le territoire nerveux intéressé. Au niveau des membres, elles prennent souvent le caractère d'acroparesthésies qui correspondraient à une irritation souvent modérée et réversible des grosses fibres rapides du système lemniscal.

– Les *faiblesses musculaires* qui peuvent être constatées en aval de la compression peuvent être dues à :

– Une dégénérescence et à une perte du nombre des unités motrices.

– Une désynchronisation des vitesses de conduction des différentes fibres nerveuses.

– Dans les cas relativement prononcés, on constate une *amyotrophie* et des *parésies*. en rapport avec l'ischémie de la racine.

dysesthésie = ↓ ou ↑ de la sensibilité
douleurs, engourdissements, picotements, brûlures

© MASSON. La photocopie non autorisée est un délit.

– Les *troubles trophiques* éventuels sont tardifs.

– La *percussion du nerf* au niveau tunnellaire engendre des dysesthésies avec sensations électriques au niveau distal (signe de Tinel). La pression au point de conflit réveille la douleur locale et reproduit les symptômes ressentis par le patient.

EXPLORATIONS ÉLECTROPHYSIOLOGIQUES

Ces explorations (mesures des vitesses de conduction nerveuse, motrices et sensitives et électromyographie) qui sont d'une importance primordiale, mettent en évidence :

- Un bloc de conduction isolé, relevant d'une atteinte myélinique seule, sans lésion axonale. Une récupération est possible. Il s'agit d'un stade pouvant bénéficier des infiltrations.

- Une atteinte myélinique associée à une dégénérescence axonale qui sera plus ou moins sévère suivant le degré de la compression. La décompression et la neurolyse favoriseront une récupération qui dépend du niveau lésionnel. Plus la lésion est haute, plus le délai est important (1 mm/j en moyenne).

Étant donné que la sanction chirurgicale dépend souvent des résultats, des règles strictes doivent être observées dans la réalisation des explorations.

Électromyographie élémentaire

Réalisée à l'aiguille, elle prend un intérêt dans le sens qu'elle extériorise les signes de dénervation périphérique, sous la dépendance des fibres nerveuses en axonotmèse. Elle souligne de plus le caractère global ou partiel de l'atteinte. Mais il faut rappeler que la détection à l'aiguille n'explore qu'un volume réduit de tissu musculaire.

Vitesses de conduction nerveuse

Indispensables, elles s'adressent aussi bien aux fibres nerveuses motrices que sensitives. Les mesures doivent être effectuées avec un maximum de minutie.

Vitesses de conduction nerveuses motrices

Le nerf périphérique est stimulé par des impulsions électriques administrées au niveau de la peau en des points particuliers (points moteurs nerveux) ; elles provoquent une contraction musculaire synchrone. Cette réponse, enregistrée par des électrodes cutanées, est intitulée *potentiel d'action moteur global* (PAMG). La *latence distale* ou *temps de conduction distal* correspond à l'intervalle de temps séparant le stimulus d'intensité maximale appliqué au niveau du nerf sur son point moteur le plus distal et le début du PAMG du muscle dépendant de ce nerf.

En stimulant le nerf périphérique en deux points de son trajet, et en mesurant les intervalles de temps entre les deux réponses musculaires ainsi engendrées, on peut déterminer la *vitesse de conduction nerveuse motrice* (VCNM), exprimée en mètres par seconde (m/s) :

– La *détection* musculaire (PAMG) est réalisée à l'aide de deux électrodes : une électrode *active* placée sur la partie moyenne du galbe musculaire, si possible sur le point moteur, et une électrode de *référence* placée sur le tendon du muscle.

– La *stimulation* du nerf est assurée par une électrode *active*, négative, ou *cathode* placée sur le point moteur du nerf et une électrode positive ou *anode* placée proximalement par rapport à la première. On effectue la stimulation avec une intensité supramaximale.

Pour mesurer la VCNM, la détection est effectuée au niveau d'un muscle distal, alors que la stimulation est réalisée en deux points sur le trajet du nerf. On mesure d'une part la distance séparant les deux cathodes (d mm) et d'autre part la durée (t ms) séparant le début des déflexions négatives des deux réponses musculaires. La vitesse de conduction nerveuse est calculée suivant la formule :

$$\text{VCN (m/s)} = \frac{\text{distance entre deux points de stimulation (mm)}}{\text{temps de conduction (ms)}}$$

L'amplitude, la forme et la durée du PAMG reflètent le nombre et la synchronisation des fibres nerveuses responsables de la réponse musculaire. Une désynchronisation correspondant à une hétérogénéité des conductions des différentes fibres nerveuses provoque une diminution d'amplitude du PAMG, une augmentation de sa durée et une distorsion de sa forme (dispersion temporale).

Ce problème est important, car des syndromes canalaires sans signes de dénervation ou sans ralentissement global de la conduction nerveuse peuvent se traduire uniquement par une hétérogénéité des conductions nerveuses, différentes fibres nerveuses ayant des conductions ralenties d'une manière inégale.

Parfois, la constitution anatomique ne permet pas de stimuler le nerf en deux points. On se base alors sur le temps de conduction distal (ou latence distale), séparant la cathode de l'unique réponse musculaire. Celui-ci, exprimé en millisecondes (ms), est interprété en fonction de valeurs connues spécifiques à chaque nerf. C'est dire l'importance que doit revêtir cette évaluation en ce qui concerne les syndromes canalaires.

❒ Causes d'erreurs

Nous avons exposé plus haut que que la mesure des VCNM devait être faite par rapport au début de déflexion négative du PAMG. Si cela n'est pas cas, il faut en déterminer l'origine :

– Placement incorrect de l'électrode active de détection sur le muscle, trop loin du point moteur.

© MASSON. La photocopie non autorisée est un délit.

– Inversion entre la position active de détection et celle de l'électrode de référence.

– Erreur dans l'emplacement de l'électrode de détection qui dépolarise les nerfs voisins.

– Extension de la stimulation à d'autres nerfs lorsque l'intensité de la stimulation dépasse largement le seuil supramaximal.

– Existence d'innervations anormales.

– Dénervation telle que le stimulus, inefficace sur le nerf intéressé par suite des processus de dénervation, diffuse à d'autres nerfs.

Vitesses de conduction nerveuse sensitives

La stimulation électrique d'un nerf afférent peut donner naissance à un potentiel évoqué, recueilli en un point du trajet du nerf sensitif (PAS). Ce processus peut être effectué de deux manières différentes :

– Par stimulation cutanée distale, et recueil proximal de la réponse (*conduction orthodromique*). Le potentiel est représenté par une déflexion négative.

– Par stimulation proximale du nerf et recueil en un point distal (*conduction antidromique*). Le potentiel est représenté par une déflexion négative suivie par une déflexion positive de faible voltage.

Le diagnostic repose sur la mesure du *temps de conduction* ou *latence* entre le stimulus et le début ou le maximum de l'intensité du PAS et sur les caractéristiques du PAS :

– l'amplitude, mesurée pic à pic ;

– la durée du potentiel, caractérisée par l'intervalle séparant le début de la déflexion et le retour final à la ligne de base ;

– la morphologie du PAS.

Facteurs d'erreur

Ceux-ci sont importants à considérer, car ils peuvent induire de faux diagnostics.

❒ Température

– Les extrémités distales sont particulièrement exposées aux variations de température. Si elles sont froides, le temps de conduction augmente.

– Les sujets âgés ont des températures cutanées plus basses que les sujets plus jeunes, pour une même température extérieure.

– Une diminution circulatoire engendre une diminution thermique, donc une réduction des VCN.

– Il en est de même pour le côté paralysé des hémiplégiques.

❒ Modalités techniques

– Diffusion du stimulus à des nerfs adjacents.

– Stimulation non maximale aboutissant à une augmentation des latences.

– Stimulations d'intensité excessive engendrant une diminution des latences par suite d'une extension du champ de stimulation.

– Erreurs dans la mesure de la distance. Celle-ci ne devrait pas être inférieure à 10 cm.

– Évaluation défectueuse des paramètres du potentiel évoqué.

❒ Anomalies anatomiques

– Anastomoses médian-ulnaire : Martin-Gruber à l'avant-bras, Cannieu et Riche à la main.

– Anastomose du nerf péronier profond (une branche du péronier superficiel se rend à la moitié externe du muscle court extenseur des orteils).

Variabilité des vitesses de conduction nerveuse

Si les vitesses de conduction sont ralenties au passage de la zone d'enclavement, elles sont parfois réduites en amont du site de l'atteinte (pas plus de 30 % au dessous de la limite inférieure de la normalité), d'une manière plus marquée toutefois chez les sujets ayant des latences distales élevées.Ce fait pourrait être dû à une évolution pathologique rétrograde dans les axones moteurs proximaux, comme cela apparaît après une section nerveuse.

Les vitesses de conduction distales, sous-lésionnelles peuvent être :

– Normales. Après un ralentissement canalaire, le bloc peut se libérer. Les VCN retrouvent leurs valeurs normales.

– Ralenties, consécutivement à :

- l'axonocachexie ;
- un remplacement des fibres nerveuses ayant dégénéré par des fibres régénérées dont les vitesses sont inférieures à celles des fibres normales, avec une déficience de la maturation de ces fibres régénérées (phénomène qui sera anihilé par la décompression chirurgicale) ;
- une dégénérescence des fibres nerveuses les plus fragiles, de conduction rapide et de grand diamètre, démasquant les fibres nerveuses de conduction plus lente.

Les examens électrophysiologiques permettent de plus la mise en évidence d'*anastomoses* éventuelles. En effet, celles-ci peuvent avoir un effet trompeur sur les signes cliniques. Ainsi, au niveau du membre supérieur, il existe entre le nerf médian et le nerf ulnaire (n. cubital) une anastomose au niveau de la main (Cannieu et Riche) et au niveau de l'avant-bras (Martin-Gruber). Celles-ci sont parfaitement mises en évidence par les explorations électrophysiologiques. Dans cet ordre d'idées, il est intéressant de constater que l'on peut observer un bloc complet de la conduction du nerf médian au poignet avec un fonctionnement thénarien correct à partir du nerf ulnaire. Ce fait est intéressant lors d'une destruction définitive du nerf médian à ce niveau, car l'activité qui était dévolue au nerf médian sera remplacée par la commande à partir du nerf ulnaire.

© MASSON. La photocopie non autorisée est un délit.

Classification suivant le degré de l'atteinte

À partir du bilan électrophysiologique, après avoir examiné plus de deux mille cas de syndromes canalaires, nous avons établi la classification suivante, en six stades.

Stade 0. Absence de signes électriques en faveur d'une pathologie canalaire.

Stade 1. Syndrome canalaire léger, souvent débutant, n'intéressant uniquement que l'innervation sensitive. En effet, dans le cas d'un nerf mixte, les anomalies électriques peuvent n'intéresser que l'innervation sensitive, respectant l'activité motrice.

Stade 2. Syndrome canalaire léger, mais évolutif, d'aspect actuellement non chirurgical, à contrôler ultérieurement en fonction de l'évolution clinique. On constate un ralentissement léger des vitesses de conduction nerveuse, motrices et sensitives, au niveau tunnellaire, sans signes de dénervation. Cet aspect reflète les conséquences d'une axonosténose peu serrée.

Stade 3. Syndrome canalaire évoluant lentement vers un stade chirurgical. Les vitesses de conduction nerveuse tunnellaires sont ralenties d'une manière plus importante. L'EMG montre des signes de lésions neurogènes périphériques, avec peu ou pas de signes de dénervation. Il s'agit d'une accentuation de l'axonosténose. D'après les valeurs du ralentissement canalaire, ce stade peut entrer franchement dans le stade chirurgical.

Stade 4. Syndrome canalaire d'orientation chirurgicale. Les vitesses de conduction nerveuse canalaires sont nettement ralenties (latence distale > 5 ms); il peut en être de même pour les vitesses sous-canalaires (axonosténose + axonocachexie). Les signes EMG de dénervation partielle débutent (axonosténose + axonocachexie).

Stade 5. Syndrome canalaire de type chirurgical. Les VCN sont extrêmement ralenties ou bien il existe un bloc de conduction complet. L'EMG se traduit par des tracés de dénervation (axonotmèse), partielle ou globale.

Autre classification (M. Mansat)

Stade 1. Correspondant aux formes de début, caractérisé par des dysesthésies, nocturnes et à l'effort, avec un pronostic totalement réversible. Les signes électriques sont discrets.

Stade 2 ou forme intermédiaire. Il existe un déficit moteur et sensitif. Le pronostic autorise une récupération possible, mais lente, parfois uniquement partielle. On met en évidence un bloc de conduction, sans dénervation, avec VCN normales en amont et en aval.

Stade 3 ou forme tardive. Caractérisé par une paralysie motrice et sensitive, avec amyotrophie. Du point de vue pronostic, la récupération est toujours partielle, parfois inexistante. Ralentissement ou effondrement des VCN sous-lésionnelles. Parfois retentissement en amont.

EXAMENS COMPLÉMENTAIRES

– Les *infiltrations canalaires* constituent un test diagnostique.

– Les *épreuves d'effort* sont intéressantes pour les nerfs qui ont un trajet anatomique aponévrotique et musculaire.

– Un *bilan radiologique et biologique* s'avère nécessaire. Ce dernier doit être principalement orienté vers la recherche d'un terrain ou d'un état diabétique. Une étude familiale nous renseignera sur des antécédents révélant l'existence éventuelle de syndromes canalaires qui peuvent traduire une fragilité nerveuse congénitale.

TRAITEMENT

Le traitement doit être considéré sous un double aspect, médical et chirurgical.

L'orientation *médicale* concerne les stades 1, 2, et 3 en partie, de notre classification. D'après notre propre expérience, nous pouvons conseiller :

– *Aspirine* 1 000 mg au coucher, pour lutter contre l'inflammation.

– *Vitamine B6*, 50 mg 3 fois par jour suffisent.

– Nous avons mis au point une méthode d'*ionophorèse,* soit d'un anti-inflammatoire non-stéroïdien (kétoprofène), ou bien stéroïdien (bétaméthasone). Les séances ne doivent pas être inférieures à 30 minutes.

– Les *infiltrations* doivent provoquer une amélioration qui dure au moins trois mois. On ne doit pas en faire plus de trois.

D'après nos constatations électromyographiques, ces traitements, ne peuvent engendrer un état réversible que dans les stades 1 et 2 de notre classification, mais ils laissent toutefois persister l'élément compressif et évoluer les lésions nerveuses. De plus, il faut considérer qu'une disparition de la composante algique *ne constitue pas obligatoirement une amélioration*. Elle peut être due à la destruction d'un certain contingent de fibres nerveuses sensitives. Ces observations justifient l'importance des bilans électrophysiologiques.

Mais il faut savoir que la persistance de la douleur indique le passage du stade inflammatoire au stade chronique. La poursuite des infiltrations par corticoïdes présente alors un danger pour les fibres tendineuses, pouvant aboutir à leur rupture.

En ce qui concerne le traitement *chirurgical*, on pratique une ouverture du défilé ostéo-fibro-ligamentaire, la résection des éléments compressifs et la libération du nerf de la fibrose éventuelle qui l'entoure.

Le pronostic est fonction de la date du geste chirurgical, qui ne doit être pratiqué *ni trop tôt, ni trop tard*. Ici encore, le bilan électrophysiologique prend sa très grande importance.

Si l'amyotrophie est prononcée et que le bloc de conduction est global, nous estimons, d'après notre propre expérience, qu'il faut quand même effectuer l'intervention, malgré ce stade ultime.

© MASSON. La photocopie non autorisée est un délit.

En général, lorsque la décompression est pratiquée à une période favorable, les résultats sont rapidement bénéfiques dans la majorité des cas. Encore une fois, le pronostic est fonction du stade lésionnel.

Une décompression pratiquée à une période favorable provoque une récupération rapide, débutant par les fibres sensitives. La douleur, conséquence de l'ischémie (*Pain is the cry of the nerve deprived of its blood supply*. Sir Henry Head) chute rapidement. Par contre la récupération de l'innervation motrice est plus lente, s'étendant sur des semaines ou des mois (fig. 2).

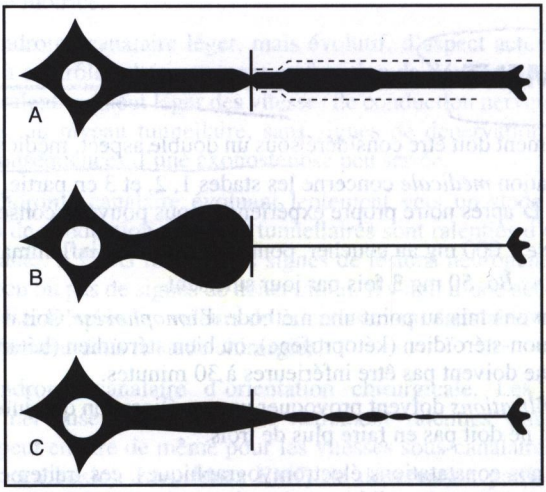

Fig. 2. *Lésions intracanalaires. A = axonosténose, B = axonosténose, + axonocachexie, C = récupération progressive après décompression.*

d'abord récupérat° sensitive puis motrice.

LE SYNDROME DE COMPRESSION DES LOGES

Quoique ce syndrome ne constitue pas un syndrome canalaire proprement dit, il mérite d'être abordé ici par suite d'un mécanisme physiopathologique final identique et à cause de son importance en médecine du sport.

Du point de vue *anatomique*, les muscles sont enfermés dans des loges ostéo-aponévrotiques peu extensibles, limitées par des aponévroses et des membranes interosseuses, constituant des espaces clos. Chaque loge est vascularisée par une artère et innervée par un nerf.

Du point de vue *physiopathologique*, une surutilisation musculaire excessive provoque une augmentation de la pression intratissulaire qui aboutit à un œdème musculaire et à une ischémie musculaire, engendrant une compression

et une ischémie nerveuse entrant dans le cadre du tableau 1. Le muscle se trouve devant trois stades évolutifs :

– Récupération totale, sans séquelle.
– Évolution vers la fibrose et la gangrène.
– Rétraction des tissus musculaires ischémiés.

Du point de vue *diagnostique*, la mise en évidence du syndrome doit être précoce afin de prévenir une évolution vers des nécroses tissulaires avec les conséquences fonctionnelles qui en découlent. Trois éléments doivent être recherchés avec soin :

– La *douleur*. Elle constitue le signe le plus précoce. Son aggravation progressive est un signe péjoratif. Elle est augmentée par la mise en tension du muscle.
– L'*œdème*. La loge devient dure, la peau est chaude, rouge et luisante.
– L'*hypoesthésie* reste toutefois un signe tardif.

La disparition du pouls distal est inconstante et peut manquer dans les cas graves.

Du point de vue *paraclinique*, on effectue des mesures de la pression intratissulaire au moyen de dispositifs spécifiques.

Les méthodes électrophysiologiques montrent à l'électromyographie des signes myositiques. Les vitesses de conduction nerveuse sont ralenties. Un bloc total de la conduction est en faveur d'une aponévrotomie.

Du point de vue *thérapeutique*, le syndrome de compression des loges doit être reconnu très tôt :

– arrêt immédiat de l'activité physique,
– repos au lit, la jambe surélevée s'il s'agit d'un membre inférieur,
– glace sur la zone douloureuse,
– garde du sujet en observation,
– hypothermie, anticoagulants, corticothérapie,
– aponévrotomie suivant la gravité des cas.

Diagnostic différentiel

Lors des syndromes de surutilisation musculaire, on peut rencontrer :

– des ruptures partielles musculo-tendineuses,
– le shin-splint au niveau de la jambe, dû au contact répété du talon sur une surface dure (athlètes présentant un pied creux avec varus de l'arrière-pied, courant sur un sol dur).

On constate une douleur, spontanée et lors de l'étirement du muscle, régressant sous l'action de la glace et de l'élévation du membre. Si les signes ne régressent pas, on est en droit de craindre un syndrome des loges.

© MASSON. La photocopie non autorisée est un délit.

Il s'agit d'une ischémie nerveuse, ainsi que dans le cadre du tableau I. La nécrose se trouve devant trois stades évolutifs :

- Récupération totale, sans séquelle, chez un malade ayant bénéficié d'une fasciotomie précoce.
- Évolution vers la fibrose et la gangrène.
- Évolution des tissus musculaires ischémiés.

Au point de vue clinique, la mise en évidence de syndromes doit être précoce afin de prévenir une évolution vers des nécroses irréversibles avec les conséquences fonctionnelles que on dégoulons. Trois éléments doivent être recherchés avec soin :

- La douleur. Elle constitue le signe le plus précoce. Son aggravation progressive est un signe péjoratif. Elle est augmentée par la mise en tension du muscle.
- L'œdème. La loge devient dure, la peau est chaude, rouge et luisante.
- L'hypoesthésie.

La disparition du pouls distal est inconstante et peut manquer dans les cas graves.

Du point de vue paraclinique, on effectue des mesures de la pression intramusculaire au moyen de dispositifs spécifiques.

Les méthodes électromyologiques montrent à l'électromyographie des signes myopathiques. Les vitesses de conduction nerveuse sont ralenties. Un bloc total de la conduction est en faveur d'une apoplexie ischémique.

Du point de vue thérapeutique, le syndrome de compression des loges doit être reconnu très tôt :

- arrêt immédiat de l'activité physique,
- repos au lit, la jambe surélevée s'il s'agit d'une jambe,
- glace sur la zone douloureuse,
- garde du sujet en observation,
- hypothermie, anticoagulants, corticothérapie,
- apoplexie ischémique suivant la gravité des cas.

Fig. 2. *Loges musculaires. A. Sans compression. B. Compression progressive après décompression.*

Diagnostic différentiel

Lors des syndromes de surutilisation musculaire, on peut rencontrer :

- des ruptures partielles musculo-tendineuses,
- le stade plus un niveau de la jambe, de la cuisse, de la fesse sur une surface dure (athlètes pressentant un pied creux avec vous de l'arrière-pied, incurvés sur un sol dur).

On montre une douleur spontanée et lors de l'allongement du muscle, régressant sous l'action de la glace et de l'élévation du membre. Si les signes ne régressent pas, on est en droit de craindre un syndrome des loges.

Du point de vue *anatomique*, les loges sont des espaces clos, limitées par des aponévroses et des membranes interosseuses, constituant des espaces clos. Chaque loge est vascularisée par une artère et drainée par un bord.

Du point de vue *physiopathologique*, une amplification musculaire excessive provoque une augmentation de la pression intramusculaire qui aboutit à un œdème musculaire et à une ischémie musculaire, engendrant une compression

Copyright © 2004 Elsevier SAS. Tous droits réservés.

II
Membre supérieur

II

Membre supérieur

1 TRAVERSÉE CERVICO-THORACO-BRACHIALE

Un certain nombre de syndromes dysesthésiques des membres supérieurs a pour dénominateur commun d'être attribué à une compression du complexe vasculo-nerveux au niveau du défilé cervico-thoracique. Tel est le cas du syndrome des scalènes, du syndrome costo-claviculaire et du syndrome du petit pectoral. Le paquet vasculo-nerveux comprend l'ensemble des fibres nerveuses du plexus brachial ainsi que l'artère et la veine sous-clavière. Dans ce cadre topographique, il faut ajouter, par suite de leur intimité avec les muscles scalènes, le nerf dorsal de la scapula et le nerf thoracique long (n. du grand dentelé).

RAPPEL ANATOMIQUE

Il existe quatre zones à risque sur le plan vasculaire et nerveux :

– Le *défilé intercostoscalénique* et *préscalénique* ou hiatus interscalénique constitué par le triangle délimité par les muscles scalènes antérieur et moyen et la première côte, ménageant un espace interscalénique où passent les troncs du plexus brachial et l'artère sous-clavière (fig. 3).

– le tronc primaire supérieur (C5-C6) occupe le sommet du triangle,
– le tronc primaire moyen (C7) est au dessus de l'artère,
– le tronc primaire inférieur (C8-T1) est en arrière de l'artère,
– la racine T1 est au contact de la 1re côte.

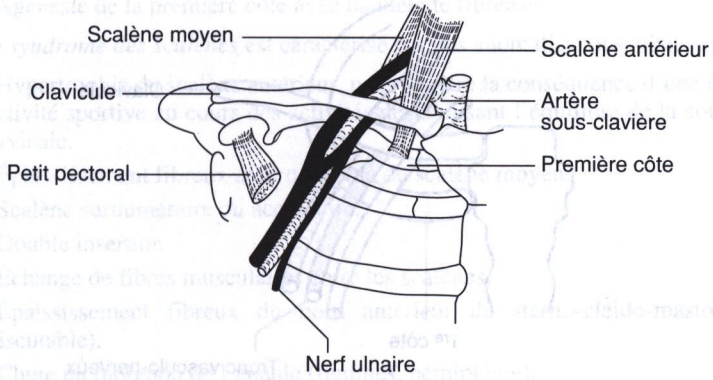

Fig. 3. *Hiatus interscalénique.*

Le plexus brachial est en contact intime avec le scalène médian, alors que le scalène antérieur est très proche des gros vaisseaux.

– Le *tunnel costo-claviculaire* (pince costo-claviculaire) est situé entre la face inférieure de la clavicule et la partie supérieure de la première côte au point où le plexus brachial joint l'artère supraclaviculaire et chemine sur la première côte. Cette fente est réduite par l'association d'un abaissement et d'une rétropulsion de l'épaule (fig. 4).

– Le *tunnel sous-pectoral* correspond au passage du paquet vasculo-nerveux en arrière du tendon du petit pectoral, près de l'insertion coracoïdienne. Ce complexe vasculo-nerveux peut ainsi être comprimé entre le muscle et la cage thoracique. En hyperabduction, le plexus et les vaisseaux peuvent être coudés sur le tendon du petit pectoral pratiquement à angle droit (fig. 5).

– Le *billot huméral.* La tête humérale représente la dernière zone de compression potentielle du paquet vasculo-nerveux. Elle peut exercer une pression considérable sur les éléments vasculo-nerveux, lors de l'hyperabduction du bras.

Deux nerfs présentent aussi des zones à risque :

– Le *nerf dorsal de la scapula* (nerf du rhomboïde et de l'angulaire de l'omoplate) provient de la partie distale de la 5e racine cervicale où il s'associe à la 6e racine. Rapidement après son origine il traverse en général le corps du scalène médian (zone à risque) et va innerver le muscle élévateur de la scapula angulaire et les muscles grand et petit rhomboïdes. Ces derniers muscles s'insèrent sur le bord interne de l'omoplate qu'ils appliquent contre la cage thoracique. Le muscle angulaire de l'omoplate s'insère sur l'angle supérieur de cet os qu'il élève, en tournant en même temps la pointe en dedans.

– Le *nerf thoracique long* (nerf du grand dentelé ou nerf de Charles Bell) est en contact avec le scalène médian dont il peut subir les conséquences d'une hyperactivité. Il se termine dans les digitations du muscle grand dentelé. Ce

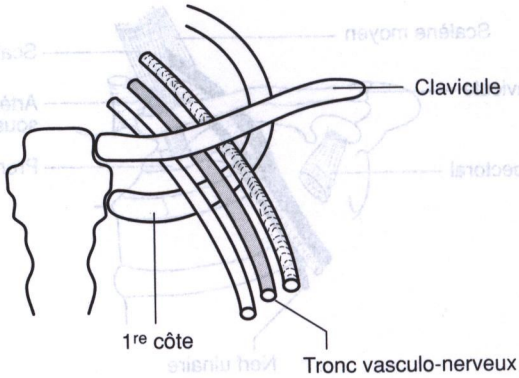

Fig. 4. *Tunnel costo-claviculaire.*

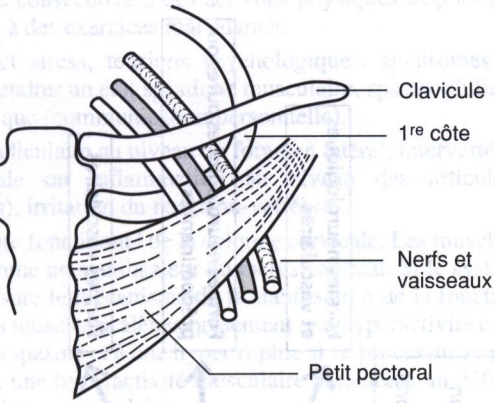

Fig. 5. *Tunnel sous-pectoral.*

muscle s'insère sur tout le bord interne de l'omoplate, et l'attire en avant, préparant ainsi l'antépulsion du bras.

CONSIDÉRATIONS ÉTIOLOGIQUES

En fonction des considérations anatomiques, le syndrome de la traversée cervico-thoraco-brachiale correspond à plusieurs syndromes reposant sur les caractères étiologiques (tableau 2).

Le *syndrome des côtes cervicales* correspond à des anomalies costales :

– Apophysomégalie de C7 avec bandelette fibreuse.

– Côte cervicale soulevant les troncs plexuels.

– Agénésie de la première côte avec bandelette fibreuse.

Le *syndrome des scalènes* est caractérisé par des anomalies musculaires :

– Hypertrophie du scalène antérieur, pouvant être la conséquence d'une hyperactivité sportive au cours des activités déstabilisant l'équilibre de la colonne cervicale.

– Épaississement fibreux antéro-interne du scalène moyen.

– Scalène surnuméraire ou accessoire.

– Double insertion.

– Échange de fibres musculaires entre les scalènes.

– Épaississement fibreux du bord antérieur du sterno-cleido-mastoïdien (discutable).

– Chute du moignon de l'épaule (femmes, hémiplégie).

– Spasme des muscles scalènes. Cette étiologie nous est apparue comme très importante. L'origine repose sur :

© MASSON. La photocopie non autorisée est un délit.

Tableau 2. *Vue synthétique du syndrome de la traversée cervico-thoraco-brachiale.*

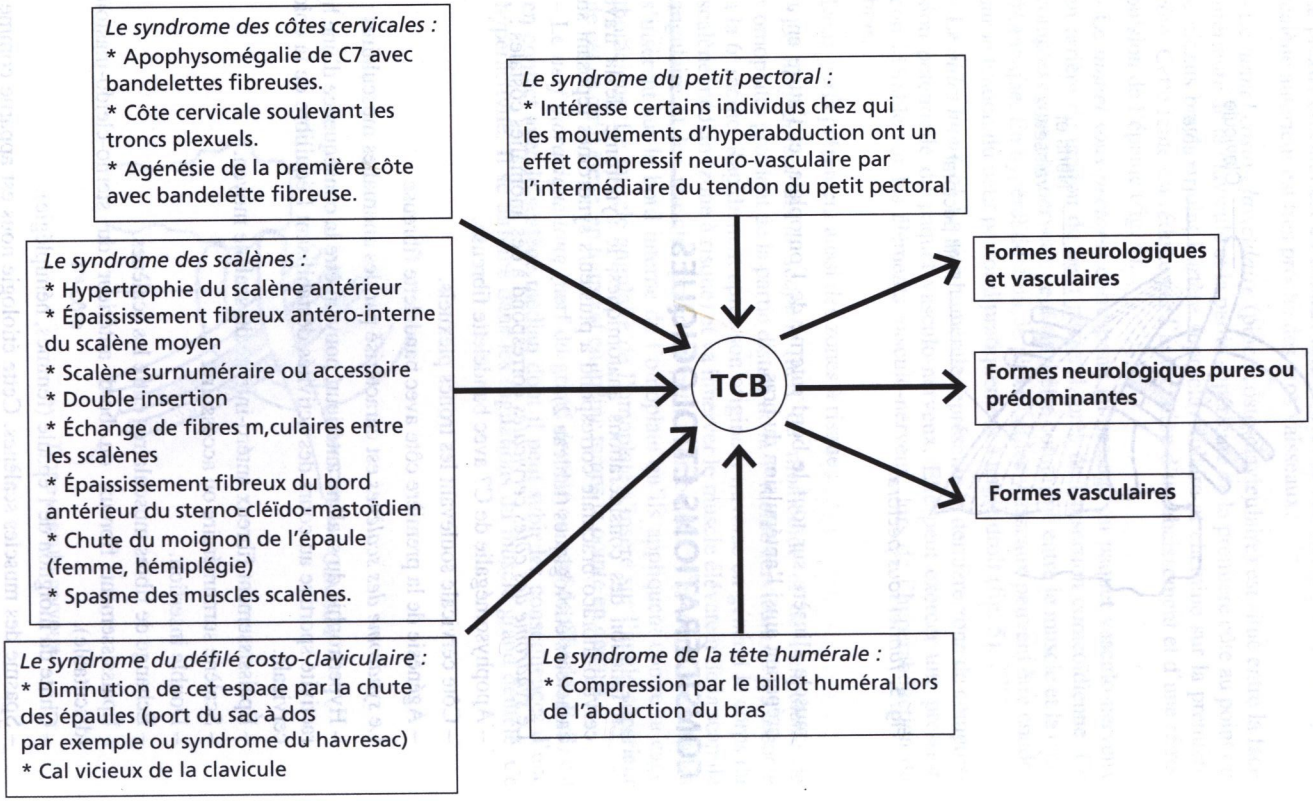

• Une fatigue consécutive à des activités physiques trop longtemps soutenues ou bien à des exercices mal adaptés,

• Émotions et stress, tensions psychologiques, syndromes d'adaptation pouvant engendrer un état spastique musculaire, spasmophilie et syndrome fibro-myalgique (communication personnelle),

• Irritation radiculaire au niveau du foramen latéral, intervertébral (spondylose cervicale ou inflammation au niveau des articulations zygo-apophysaires), irritation du nerf sinu-vertébral.

– Un déséquilibre fonctionnel de la colonne cervicale. Les muscles scalènes se comportent comme un stabilisateur du rachis cervical. Si le système myoligamentaire qui assure le mécanisme de la stabilisation de la fonction vertébrale est déficient, les muscles scalènes présentent une hyperactivité compensatrice, aboutissant à un spasme et à une hypertrophie si ce processus se poursuit longtemps. De plus, une hyperactivité musculaire associée à un déficit vasculaire engendre une fibrose musculaire.

Ces réactivités pathogéniques ont des répercussions sur les sports pratiqués, en particulier le tir à l'arc, le trapèze, le culturisme, l'haltérophilie, le hand-ball et le judo. L'apparition d'une ébauche de signes cliniques parlants justifie une exploration clinique et paraclinique. Souvent, le geste sportif révèle ou aggrave un état préexistant. L'*entraînement* joue un grand rôle. Son intensification et la multiplication des mouvements forcés provoquent des lésions des nerfs dans les zones critiques.

Le *syndrome du défilé costo-claviculaire* correspond à une diminution de l'espace costo-claviculaire par une diminution de cet espace par la chute des épaules (port du sac à dos par exemple ou syndrome du havresac, port de bouteilles de la plongée sous-marine), un cal vicieux de la clavicule.

Le *syndrome du petit pectoral* intéresse certains individus chez qui les mouvements d'hyperabduction ont un effet compressif neuro-vasculaire par l'intermédiaire du tendon du petit pectoral. On peut l'observer dans le volley-ball, le hand-ball, le tennis ou les sports de voile.

Le *syndrome de la tête humérale* concerne la compression par le billot huméral lors de l'abduction du bras.

Chacun de ces syndromes s'inscrit dans le cadre général du *syndrome de la traversée cervico-thoraco-brachiale* (*Thoracic Outlet Syndrome,* syndrome du hile), qui peut revêtir trois formes (tableau 2) :

– les formes neurologiques pures ou prédominantes,

– les formes neurologiques et vasculaires,

– les formes vasculaires.

En ce qui concerne le nerf *thoracique long,* les microtraumatismes sportifs vont entraîner un laminage ou un étirement du nerf. Il faut de plus savoir que les atteintes de ce nerf sont parfois associées à celles du nerf suprascapulaire.

– Lutte contre un abaissement passif de l'épaule (haltérophilie, sports de combat, acrobatie).

– Rétropulsion forcée et répétée (pelote basque à chistéra, bowling, handball).

© MASSON. La photocopie non autorisée est un délit.

– Antépulsion violente de l'épaule avec une flexion controlatérale de la tête (lanceurs, jeux de raquette, tennis, hand-ball, tir à l'arc, hockey sur glace, catch par traction brutale du bras).

– Le port de charges lourdes joue un grand rôle, par suite de la contraction persistante du muscle grand dentelé qui applique l'omoplate sur le grill costal et tire le nerf vers le bras et l'arrière.

– Le service et le swash sollicitent le nerf par le passage du moignon de l'épaule d'une rétropulsion à une antépulsion maximale.

En ce qui concerne le nerf *dorsal de la scapula,* les étiologies s'apparentent à celles décrites dans le syndrome des scalènes. Sont principalement intéressés les sports comportant la production de forces indirectes provoquant un ébranlement violent de la tête, tels que la boxe.

DIAGNOSTIC

Signes cliniques

Les signes cliniques du *syndrome de la traversée cervico-thoraco-brachiale* reposent sur la recherche d'anomalies vasculaires et nerveuses. Ils sont résumés dans le tableau 3 :

En ce qui concerne le *nerf dorsal de la scapula,* l'atteinte est caractérisée par :

– Une douleur dominant sur le bord interne de l'omoplate, pouvant irradier d'une manière diffuse sur la surface externe du bras et de l'avant-bras.

Tableau III

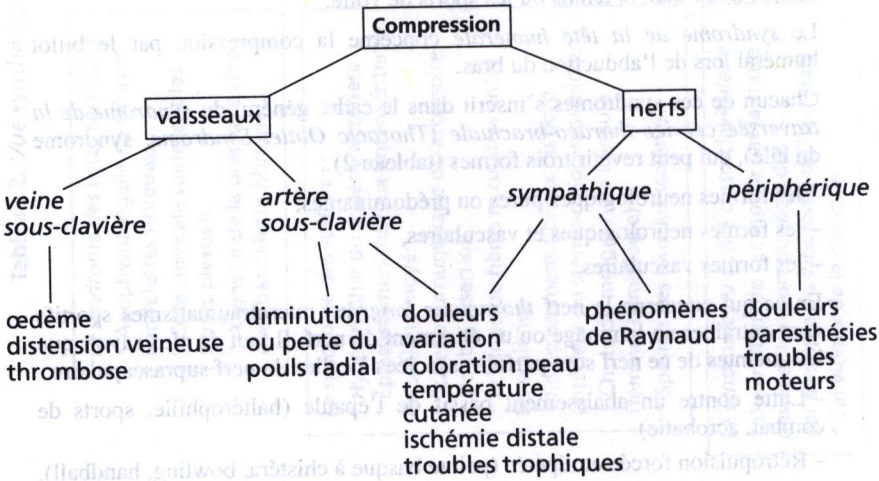

– Un déficit sensitif ou moteur assez rare.

– Un comblement fréquent de la région supraclaviculaire.

– Une accentuation de la douleur par une rotation et une flexion latérale de la tête, passive ou active, du côté atteint.

– Une atrophie possible du rhomboïde si l'atteinte a été de longue durée.

– Une sensibilité douloureuse des 2/3 inférieurs des scalènes à la pression, avec irradiation possible à la région scapulaire et à l'avant-bras.

Les examens *radiologiques* et principalement *vasculaires* ont une importance capitale.

Concernant les nerfs *dorsal de la scapula* et *thoracique long,* les atteintes aboutissent à un décollement de l'omoplate (scapula alata) lors de l'abduction du bras. La neuropathie de ce premier nerf est en général algique, ce qui n'est pas le cas pour le second. L'élévation du bras est limitée dans les atteintes du nerf thoracique long, alors qu'elle n'est pas touchée dans les atteinte directes des muscles rhomboïdes.

Manœuvres de sensibilisation

Elles ont pour but d'exagérer l'exiguïté de la traversée tunnellaire. On recherche la disparition du pouls radial et l'apparition d'un souffle sous-clavier :

– La *manœuvre d'Adson* explore le rétrécissement des scalènes. Elle met en tension les scalènes et élève la 1re côte en combinant l'hyperextension du cou et la rotation de la tête du côté examiné en inspiration forcée.

– La *manœuvre d'Eden* ou du garde-à-vous militaire consiste à effectuer un abaissement et une rétropulsion de l'épaule. Elle explore principalement la pince costo-claviculaire.

– La *manœuvre de Wright* consiste à associer une abduction à 180° et une rotation externe. Elle est positive lors de la pince costo-claviculaire et dans les syndromes du tunnel sous-pectoral, ainsi que lors des butées contre le billot huméral.

– Le *stress-test de Roos* explore la composante neurologique. Le patient est assis, les bras en abduction à 90°. Il doit effectuer des fermetures et ouvertures des mains durant 3 minutes. Le test est positif si, en 1 à 2 minutes, apparaissent une fatigue importante ou des douleurs à la face interne du bras obligeant à suspendre la manœuvre.

Explorations électrophysiologiques

Elles permettent d'explorer les différents territoires du plexus brachial. Les techniques d'explorations étagées montrent le ralentissement éventuel des conductions nerveuses au niveau des traversées. L'enregistrement des potentiels évoqués somesthésiques extériorise des blocs partiels de la conduction.

La désynchronisation des conductions nerveuses peut être extériorisée par un couplage avec les manœuvres dynamiques (de Bisschop *et al.* 1979).

© MASSON. La photocopie non autorisée est un délit.

De plus, les explorations électrophysiologiques permettent de faire la différence avec une radiculopathie, un syndrome canalaire carpien souvent associé, ou une atteinte tronculaire.

En ce qui concerne le nerf dorsal de la scapula et le nerf thoracique long, l'électromyographie est un examen essentiel pour confirmer le caractère neurogène périphérique de l'atteinte.

TRAITEMENT

Celui-ci est avant tout médical, basé sur une rééducation spécialisée visant à élargir le défilé (Peet). L'infiltration d'un scalène contracturé facilite la rééducation. Bien entendu, il faut faire disparaître les facteurs déclenchants et facilitants (états anxieux, stress, pathologie du foramen latéral, radiculopathie.).

Le traitement chirurgical n'est indiqué d'emblée qu'en cas de troubles vasculaires ou neurologiques graves. Il peut être envisagé en cas d'échec d'une rééducation de plus de 3 mois.

2 NERF SUPRASCAPULAIRE (*N. SUPRASCAPULARIS*)

Ce nerf moteur, sans terminaison sensitive cutanée, peut donner naissance à des neuropathies canalaires qui peuvent revêtir le masque des différentes « névralgies amyotrophiantes de l'épaule », dont la méconnaissance peut grever l'avenir fonctionnel du patient.

RAPPEL ANATOMIQUE

Né de la face postérieure du tronc supérieur du plexus brachial, formé par les racines C5 et C6, il :

– atteint le bord supérieur de la scapula (omoplate),

– traverse l'*échancrure coracoïde* (*incisura scapulae*), qui est recouverte par le *ligament transverse supérieur de la scapula,* réalisant un trajet tunnellaire,

– gagne la face postérieure de la scapula et la fosse supra-épineuse où il innerve le muscle supra-épineux (m. sus-épineux),

– contourne ensuite le bord externe de l'épine de la scapula pour traverser l'*échancrure spino-glénoïdienne,* fermée par le *ligament transverse inférieur de la scapula,*

– innerve le muscle infra-épineux (m. sous-épineux) (fig. 6).

Il existe deux zones à risques :

– l'échancrure coracoïdienne recouverte par le ligament transverse supérieur.

– le défilé spino-glénoïdien fermé par le ligament transverse inférieur.

CONSIDÉRATIONS PHYSIOPATHOLOGIQUES

À l'état normal, le muscle supra-épineux est associé au muscle deltoïde pour l'élévation du bras, alors que le muscle infra-épineux intervient dans la rotation externe du bras ; ce dernier est relayé par le muscle petit rond (*teres minor*) dépendant du nerf axillaire qui peut présenter une hypertrophie compensatrice en cas de dénervation prolongée du muscle infra-épineux :

Propulsion forcée de l'épaule : augmentation de la distance séparant le rachis cervical de l'échancrure coracoïdienne, élongation du nerf supra-scapulaire et conflit au bord interne de l'échancrure coracoïdienne.

CONSIDÉRATIONS ÉTIOLOGIQUES

– Traumatismes survenant sur le membre supérieur en extension.

– Mouvements obligeant à une antépulsion-adduction de l'épaule, répétés.

© MASSON. La photocopie non autorisée est un délit.

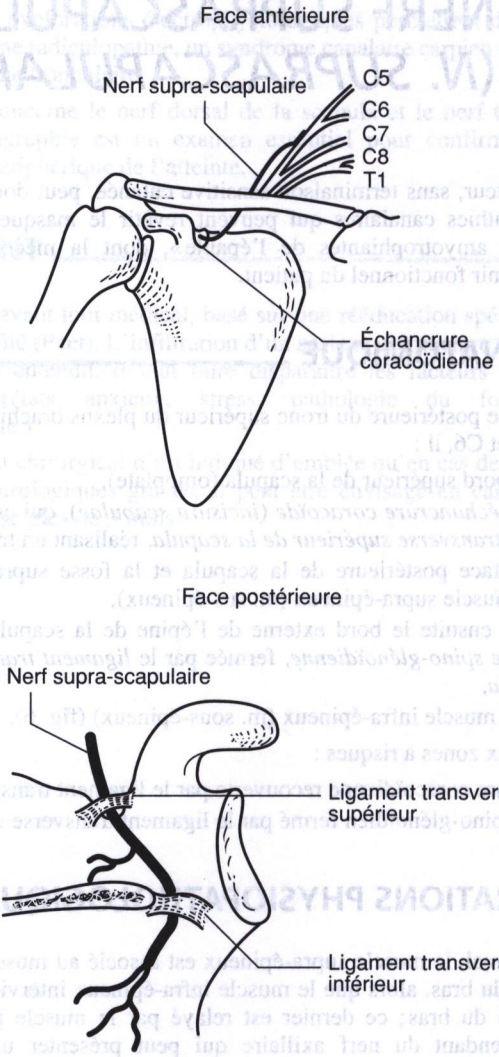

Fig. 6. *Trajet du nerf suprascapulaire.*

– Postures de même type, prolongées.

– Ténosynovite de la coiffe des rotateurs, calcifiante ou non et qui limite la mobilité de l'épaule.

– On a pu constater parfois dans les antécédents immédiats, une vaccination ou une injection de sérum.

– Il existe la plupart du temps un facteur déclenchant constitué par un surmenage de l'épaule consécutif à des efforts musculaires : culture physique intense, faux mouvements de l'épaule, port de colis lourds, aboutissant à une mise en tension répétée du nerf suprascapulaire. Il s'agit de microtraumatismes répétés.

En matière de *médecine du sport*, on peut distinguer :

– Un aspect chronique :

• Boxe, culture physique intense (projection de l'épaule), mouvements successifs pour mobiliser des poids lourds (haltérophilie, lutte), tir à l'arc, tir au fusil (triathlon), projection et antépulsion de l'épaule (lanceurs de poids), golf, pelote basque à chistéra.

• Provoqué par les gestes d'armer dans les sports de lancer, de smash, de service (tennis, volley-ball, javelot).

• Lié au mouvement de sonnette de l'omoplate, maximal et très rapide, ayant des répercussions au niveau de l'échancrure coracoïde et ou du défilé spino-glénoïdien.

– Un aspect aigu ou subaigu :

• Traumatismes avec fracture de l'omoplate (automobilisme, motocyclisme, cyclisme, équitation).

• Épaule pseudoparalysée : gymnastes, mouvements d'épaulé-jeté (haltérophiles). Mais en réalité, il semble s'agir d'aggravation subite d'un aspect subaigu.

SYMPTOMATOLOGIE

Constituée par une triade : douleur, impotence fonctionnelle, amyotrophie.

– La douleur :

• Apparition souvent brusque, après un effort violent.

• Topographie imprécise, profonde, intéressant la partie postérieure et externe de l'épaule.

• Parfois irradiation vers le cou ou le membre supérieur le long de l'axe radial.

• Influencée par certains mouvements qui étirent le nerf, en poussant l'épaule en avant.

• Réveillée ou exagérée par l'adduction croisée des bras (*cross-body adduction test*).

• La pression profonde du doigt sur l'échancrure, au bord supérieur de l'omoplate, à égale distance entre l'angle supéro-interne de l'omoplate et l'acromion provoque une douleur aiguë.

• Test d'antépulsion-adduction forcée, bras tendu : réveille la douleur.

• Aucun trouble de la sensibilité objective.

– L'impotence fonctionnelle :

• Difficulté à débuter une abduction et une rotation de l'articulation gléno-humérale.

© MASSON. La photocopie non autorisée est un délit.

• Difficile à apprécier par suite d'une suppléance possible par des muscles synergiques innervés par le nerf axillaire (deltoïde et petit rond).

– L'amyotrophie :

• Plus tardive.

La traction sur le nerf suprascapulaire au niveau de l'échancrure coracoïdienne a des répercussions au niveau du tronc supérieur du plexus brachial.

Toute paralysie de l'épaule doit faire soulever le diagnostic de neuropathie supra-scapulaire au même titre qu'une atteinte du nerf axillaire, de la racine C5, qu'un syndrome de Parsonage-Turner, ou une pseudoparalysie de l'épaule par rupture de la coiffe des rotateurs, cette dernière étant parfois associée.

EXAMENS COMPLÉMENTAIRES

– *Radiologie* pour éliminer des atteintes graves osseuses ou pour mettre en évidence une calcification de la bourse acromiale.

– *Infiltration* corticoïde locale, à titre de test.

ÉTUDE ÉLECTROPHYSIOLOGIQUE

Elle est la seule à fournir des éléments précis pour le diagnostic. Elle montre :

– Un ralentissement des conductions nerveuses, soit au niveau du défilé coracoïdien, soit au niveau du défilé spino-glénoïdien.

– Une dénervation partielle, même à un stade infraclinique.

– Une amyotrophie débutante.

– Une atteinte différentielle des muscles deltoïde et petit rond.

TRAITEMENT

– *Infiltrations locales,* mais il serait illusoire d'en attendre un effet durable.

– Patient assis, bras pendant. Repérer le bord externe de l'acromion et l'angle supéro-interne de l'omoplate. L'aiguille est introduite à mi-distance entre ces deux points de repère, en faisant un angle de 45° avec la ligne médiane. Après 3 à 4 centimètres de pénétration, l'aiguille vient heurter le bord supérieur de l'omoplate et par tâtonnement, l'échancrure coracoïdienne est découverte.

– Toutefois, il subsiste le risque de léser un vaisseau du pédicule avec hématome secondaire. Afin de l'éviter, il est préconisé d'effectuer l'injection à côté du paquet vasculo-nerveux dans l'espace compris entre la surface antérieure du muscle supra-épineux et la paroi osseuse verticale de la fosse supra-épineuse (H.P. Kopell et Wal. Thomson).

– *Neurolyse* par section ligamentaire.

3 NERF AXILLAIRE OU NERF CIRCONFLEXE (*N. AXILLARIS*)

Le nerf axillaire (C5-C6) provient du faisceau postérieur du plexus brachial. Il présente des risques lésionnels au niveau de l'épaule et de la tête humérale (fractures, luxations.). Mais il peut engendrer un syndrome canalaire lors de sa traversée du quadrilatère huméro-tricipital.

RAPPEL ANATOMIQUE

Le nerf :

– chemine dans la profondeur du creux axillaire où il est au contact de la capsule articulaire de l'articulation de l'épaule,
– passe à la face postérieure de l'humérus en contournant le col chirurgical,
– traverse le quadrilatère huméro-tricipital (trou carré de Velpeau), accompagné par le rameau moteur du muscle petit rond (fig. 7),
– innerve le muscle deltoïde et le muscle petit rond,
– donne un nerf sensitif, le nerf cutané brachial latéral supérieur (nerf cutané de l'épaule) qui innerve la partie externe de l'épaule et supérieure du bras,
– chemine au-dessous du muscle deltoïde jusqu'à son bord antérieur.

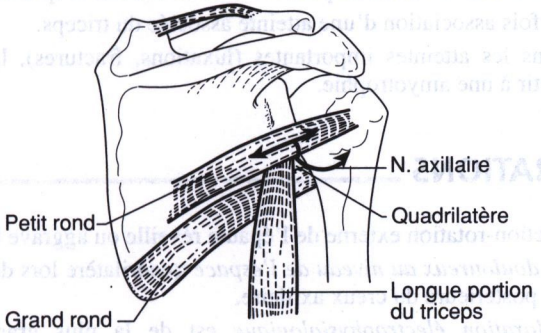

Fig. 7. *Quadrilatère huméro-tricipital. Traversée du nerf axillaire.*

CONSIDÉRATIONS PATHOGÉNIQUES

– Luxations de l'épaule après un choc direct ou chute sur l'épaule, trauma sur la face postérieure de l'épaule. Se rencontrent notamment dans l'équitation et dans les accidents de ski, le rugby et le judo.

– Fractures du col chirurgical de l'humérus.

– Au cours des sports engendrant une abduction et une rotation externe de l'épaule (préparation à la frappe dans la pelote basque à main nue par exemple). L'orifice du quadrilatère huméro-tricipital varie avec les mouvements de l'épaule. Principalement en abduction, la longue portion du triceps se rapproche de l'humérus, rétrécissant le quadrilatère, et pouvant comprimer les éléments vasculo-nerveux. Ce processus peut être associée à une atteinte du nerf suprascapulaire dans l'haltérophilie.

SIGNES CLINIQUES

– Douleur :

• Profonde, progressive.

• Diffuse, prédominant à la face antérieure de l'articulation, avec parfois une recrudescence nocturne.

• Irradiation possible vers la face externe du bras.

• Aggravée par l'antépulsion forcée ainsi que par l'abduction-rotation externe.

– Paresthésies parfois.

– Troubles de la sensibilité (peuvent être absents) :

• Hypo- ou anesthésie de la peau du moignon de l'épaule.

– Motricité :

• Faiblesse de l'épaule.

• Abduction et rotation externe limitées lors des atteintes du petit rond (le rameau d'innervation du petit rond traverse aussi le quadrilatère).

• Parfois association d'une atteinte associée du triceps.

• Dans les atteintes importantes (luxations, fractures), la paralysie peut aboutir à une amyotrophie.

EXPLORATIONS

– Abduction-rotation externe de l'épaule réveille ou aggrave la douleur.

– *Point douloureux au niveau de l'espace* quadrilatère lors de la palpation de la paroi postérieure du creux axillaire.

– *L'exploration électrophysiologique* est de la plus grande utilité pour confirmer le diagnostic, évaluer l'état lésionnel et établir un pronostic (neurapraxie ou axonotmèse).

ÉVOLUTION

– Le *repos et la suppression* du facteur déclenchant amènent parfois la guérison en 2 ou 3 mois.

– *Infiltrations.* Patient assis, bras pendant. Repérer la partie postéro-interne du moignon de l'épaule, au dessous de la saillie du trochiter. Introduire l'aiguille perpendiculairement jusqu'au contact avec le col chirurgical de l'humérus.

– L'évolution vers la *chronicité* reste possible, pouvant être accompagnée par une amyotrophie et, dans les cas graves, une évolution vers une fibrose musculaire partielle.

© MASSON. La photocopie non autorisée est un délit.

CONSIDÉRATIONS PATHOGÉNIQUES

– L'ami pensait l'amorphisme du tuteur déclenchant, amenant parfois la guérison en 3 ou 4 mois.

– *Infiltrations.* Patient assis, bras pendant, repérer la partie postéro-interne du moignon de l'épaule, au dessous de la saillie du trochiter. Introduire l'aiguille perpendiculairement jusqu'au contact avec le col chirurgical de l'humérus.

– L'évolution vers la chronicité reste possible, pouvant être accompagnée par une amyotrophie, en dans les cas graves, une évolution vers une fibrose musculaire partielle.

ments de l'épaule. Principalement en abduction, la tête de l'humérus se rapproche de l'humérus, rétrécissant le quadrilatère, et pouvant comprimer les éléments vasculo-nerveux. Ce processus peut être associée à une atteinte du nerf supra-scapulaire dans l'hallérophilie.

SIGNES CLINIQUES

– Douleur :

• Profonde, progressive.

• Diffuse, prédominante à la face antérieure de l'articulation, avec parfois une irradiance nocturne.

• Irradiation possible vers la face externe du bras.

• Aggravée par l'inhibition forcée ainsi que par l'abduction-rotation externe.

– Face thésies parfois.

– Troubles de la sensibilité (peuvent être absentes) :

• Hypo- ou anesthésie de la peau du moignon de l'épaule.

– Motricité :

• Faiblesse de l'épaule.

• Abduction et rotation externe limitées lors des atteintes du petit rond (manque d'innervation du petit rond traverse aussi le quadrilatère).

• Parfois association d'une atteinte associée du triceps.

• Dans les atteintes importantes (luxations, fractures), la paralysie peut aboutir à une amyotrophie.

EXPLORATIONS

– Abduction-rotation externe de l'épaule réveille ou aggrave la douleur.

– *Point douloureux au niveau de l'espace* quadrilatère lors de la palpation de la partie postérieure du creux axillaire.

– *L'exploration électrophysiologique* est de la plus grande utilité pour confirmer le diagnostic, évaluer l'étendue lésionnel et établir un pronostic (neuropraxie ou axonotrophie).

4 NERF MUSCULO-CUTANÉ (N. MUSCULO CUTANEUS)

Les atteintes tunnellaires de ce nerf sont rares. Elles méritent toutefois d'être abordées.

RAPPEL ANATOMIQUE

Le nerf musculo-cutané (C5-C7) provient du faisceau latéral du plexus brachial.

– Il perfore le muscle coraco-brachial qui constitue une *zone de risque canalaire* lors des mouvements en abduction et rotation externe (fig. 8).

– Il chemine entre le muscle coraco-brachial et le muscle biceps jusqu'au pli du coude.

– Il innerve les muscles fléchisseurs du bras : coraco-brachial, longue portion et courte portion du biceps brachial, brachial (brachial antérieur).

– La branche terminale sensitive perfore l'aponévrose au niveau du pli du coude.

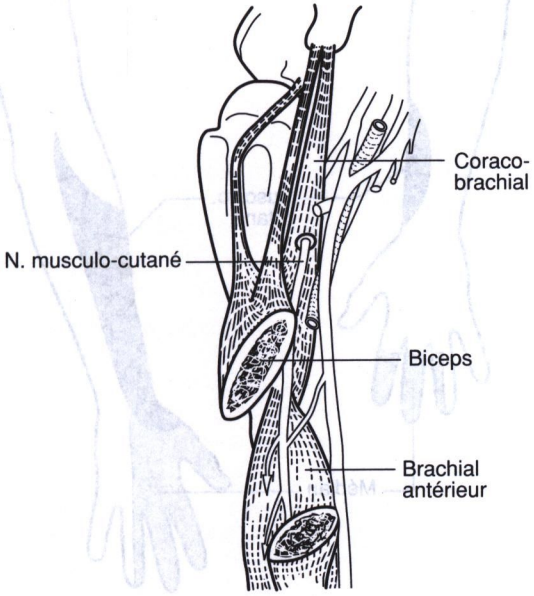

Fig. 8. *Nerf musculo-cutané. Traversée du muscle coraco-brachial.*

– Elle peut présenter une souffrance tunnellaire lors de sa position entre le tendon du biceps, l'expansion aponévrotique et le fascia antébrachial, lorsqu'elle devient sous-cutanée (*zone de risque*).

– Cette branche sensitive constitue le nerf cutané latéral de l'avant bras qui innerve la peau de la partie externe de l'avant-bras (fig. 9).

ÉTIOLOGIE

– Mouvements répétés du membre supérieur en abduction et rotation externe, pour ce qui concerne la pathologie du trajet brachial.

– La branche sensitive peut être irritée et enflammée lors des mouvements de prosupination sur un coude maintenu en extension (comme le tennis par exemple).

– Trauma direct (sports de contact, coups de cross dans le hockey).

– Compression par hypertrophie musculaire (culturisme, haltérophilie).

– Étirement (volley, handball, tennis, sports de lancer, goal, football).

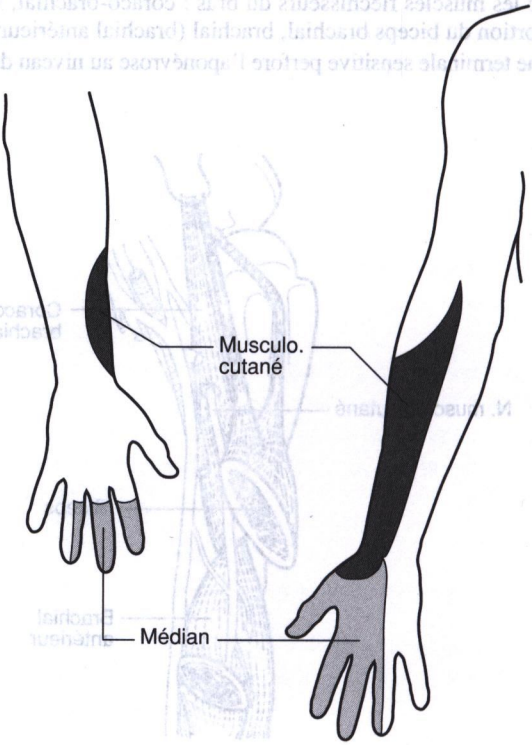

Fig. 9. *Nerf musculo-cutané. Innervation sensitive.*

MANIFESTATIONS CLINIQUES

Traversée du coraco-brachial

– Paralysie du biceps et du brachial antérieur.
– Dysesthésies s'étendant sur une zone recouvrant le bord externe de l'avant-bras.

Branche terminale sensitive

– Douleur à type de brûlure, principalement lors des mouvements d'extension du coude, l'avant-bras en pronation complète.
– Point douloureux sur le nerf.
– Abolition de la sensibilité au niveau d'une petite zone au pli du coude, et hypoesthésie à la partie antéro-externe de l'avant-bras, pouvant s'étendre au pouce et aux phalanges proximales de l'index et du médius.

EXAMENS ÉLECTROPHYSIOLOGIQUES

Ils permettent de dissocier les signes moteurs des signes sensitifs, de préciser la nature topographique de l'atteinte et d'établir un diagnostic précoce, qui demeure la condition essentielle pour évoquer une réversibilité par un traitement conservateur.

5 NERF ULNAIRE OU NERF CUBITAL (*N. ULNARIS*)

Le nerf ulnaire (C8-T1) présente 5 zones à risque canalaire :

– lors de la traversée cervico-thoraco-brachiale,

– dans la gouttière épitrochléo-olécrânienne,

– entre les deux chefs du muscle fléchisseur ulnaire du carpe (m. cubital antérieur),

– dans la loge de Guyon,

– au niveau de l'arcade profonde à la main.

RAPPEL ANATOMIQUE

Traversée cervico-thoraco-brachiale

Le faisceau médial du plexus brachial est proche de la première côte et est au contact du muscle scalène.

Loge postérieure du bras

– Chemine directement à la face interne du bras sans donner de collatérales.

– À l'union du 1/3 supérieur et des 2/3 inférieurs du bras, descend en arrière de la cloison intermusculaire interne qui le sépare du muscle brachial (m. brachial antérieur), sous le chef médial du muscle triceps.

– Atteint l'articulation du coude.

Jonction brachio-antébrachiale

Il s'agit d'une zone à risque par suite de la traversée d'un tunnel ostéo-fibreux ou tunnel ulnaire, consécutive à la disposition anatomique tunnellaire d'une part, et des activités fonctionnelles d'autre part :

– Le nerf est appliqué contre la face postérieure de l'épitrochlée et est recouvert par un épaississement de l'aponévrose superficielle, la *bandelette épitrochléo-olécrânienne*. L'olécrâne est en dehors. Il surplombe la capsule articulaire du coude. À ce niveau, il est très superficiel (fig. 10).

– Au-dessous, il passe sous une arcade formée par la réunion du chef épitrochléen et du chef cubital du muscle fléchisseur ulnaire du carpe (m. cubital antérieur).

© MASSON. La photocopie non autorisée est un délit.

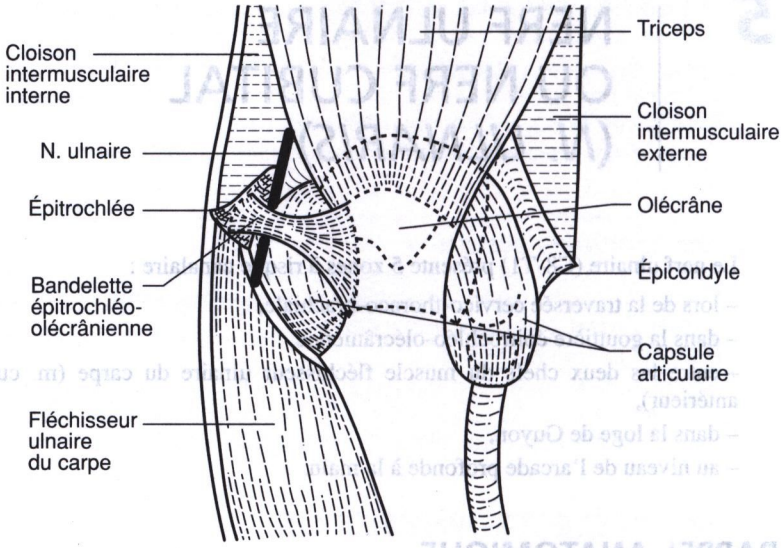

Fig. 10. *Gouttière épitrochléo-olécrânienne. Nerf ulnaire sous la bandelette épitrochléo-olécrânienne.*

Avant-bras

Au dessous de cette arcade, le nerf se porte un peu en avant et descend entre le muscle fléchisseur profond des doigts et le muscle fléchisseur ulnaire du carpe, en direction du pisiforme.

Durant son trajet, il innerve les muscles :

– Fléchisseur ulnaire du carpe.
– Moitié interne du fléchisseur profond des doigts.

Au milieu de l'avant-bras se détachent des branches sensitives :

– À 5-10 centimètres au-dessus du poignet se détache le *rameau dorsal du nerf ulnaire* (nerf dorsal de la main) qui descend, devient postérieur et atteint le côté interne du poignet où il donne des branches qui vont innerver la peau de la partie interne du dos de la main et des doigts. Il se divise en 2 ou 3 *nerfs digitaux dorsaux :*

- Interne, destiné à la face interne du petit doigt.
- Moyen, qui va se diviser en *nerfs digitaux dorsaux propres,* innervant les côtés homologues du petit doigt et de l'annulaire.
- Externe, qui se ramifie par des *nerfs digitaux dorsaux propres* pour innerver la face dorsale de la 1re phalange de l'annulaire et le côté interne de la face dorsale de la 1re phalange du médius.

– À 7 cm au-dessus du poignet, se détache le *rameau palmaire du nerf ulnaire,* destiné à la peau de l'éminence hypothénar. Il présente des anasto-

moses avec le nerf cutané médial de l'avant-bras et la branche cutanée palmaire du nerf médian.

Poignet

Pour bien comprendre la pathologie du nerf ulnaire au poignet et à la main, il est nécessaire de rappeler les insertions du ligament annulaire antérieur et des muscles hypothénariens.

Le *ligament annulaire antérieur* s'insère :

– du côté externe sur le tubercule du scaphoïde et le trapèze,

– du côté cubital sur le pisiforme et l'apophyse unciforme de l'os crochu en formant une bandelette fibreuse qui est un prolongement de l'expansion du tendon du muscle fléchisseur ulnaire du carpe, le *ligament pisi-unciformien.*

Les *muscles hypothénariens* sont au nombre de quatre :

– *Opposant*. Nait de la partie interne de l'apophyse unciforme, de la partie inférieure du ligament annulaire antérieur et d'une arcade fibreuse d'insertion des muscles hypothénariens (arcade de Ziki-Zeren). C'est le muscle le plus profond.

– *Court fléchisseur du 5*. Situé au-dessus de l'opposant, il naît de la face interne de l'apophyse unciforme, de la partie antéro-interne du ligament annulaire antérieur et de l'arcade des muscles hypothénariens.

– *Abducteur du 5*. Il est situé sur le même plan que le court fléchisseur du 5, en dedans de celui-ci. Il naît du pisiforme et d'une expansion tendineuse du fléchisseur ulnaire du carpe, le ligament pisi-unciformien.

– *Palmaire cutané*. Muscle peaucier, constitué d'une lamelle musculaire, il est le plus superficiel.

Notons d'ores et déjà que le ligament pisi-unciformien et l'arcade fibreuse des muscles hypothénariens ménagent un orifice, une boutonnière, le *hiatus pisi-unciformien* dans lequel s'engouffrera la branche profonde du nerf ulnaire.

Canal ou tunnel de Guyon

En pénétrant dans le poignet, l'artère et le nerf ulnaire qui va se dégager de la face profonde du fléchisseur ulnaire du carpe, côtoient le bord externe de son tendon. Ils se placent en dedans du pisiforme et en avant du ligament antérieur du carpe.

Le paquet vasculo-nerveux ulnaire se trouve ainsi dans une gaine formant un tunnel, ostéo-fibreux, grossièrement prismatique, limitée par :

– en arrière, le ligament annulaire,

– en avant, une expansion du ligament annulaire dorsal et le prolongement que le fléchisseur ulnaire du carpe envoie au ligament annulaire antérieur, formant un dédoublement de celui-ci.

© MASSON. La photocopie non autorisée est un délit.

Loge de Guyon

En sortant de ce tunnel, le nerf passe en avant du ligament pisi-unciformien en surplombant les muscles hypothénariens, le plus profond étant l'opposant qui est recouvert par l'abducteur du 5 et le court fléchisseur du 5, situés sur un même plan. Le toit est représenté par le muscle palmaire cutané.

Les insertions proximales des muscles hypothénariens sont reliées par *l'arcade fibreuse des muscles hypothénariens* (Ziki-Zeren). Celle-ci ménage avec le *ligament pisi-unciformien* une ouverture ou *hiatus pisi-unciformien.*

À ce niveau, le nerf ulnaire va se diviser en deux branches.

La *branche terminale superficielle* pénètre dans un espace compris entre le 4e et 5e doigt, et :

– innerve le muscle court palmaire (m. palmaire cutané),

– passe du côté palmaire interne et donne naissance à deux *nerfs digitaux palmaires :* (fig. 11), un *nerf digital propre* destiné au côté interne du petit doigt, un *nerf digital commun palmaire* qui s'anastomose avec la branche digitale commune palmaire du nerf médian, puis se divise en deux nerfs digitaux propres palmaires, pour les côtés adjacents du petit doigt et de l'annulaire.

La *branche terminale profonde*, motrice, gagne la profondeur de la paume de la main en plongeant dans le hiatus pisi-unciformien. Elle innerve (fig. 12) :

– tous les muscles de l'éminence hypothénar : abducteur du 5, court fléchisseur du 5, opposant,

– interosseux dorsaux et palmaires, lombricaux des 3e et 4e espace,

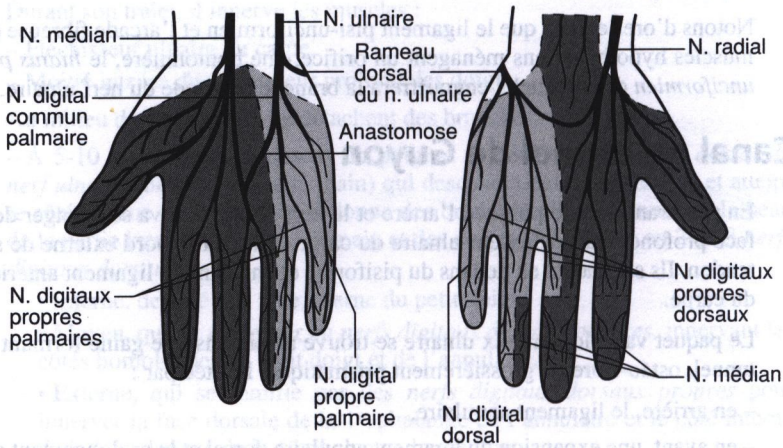

Fig. 11. *Innervation sensitive du nerf ulnaire à la main.*

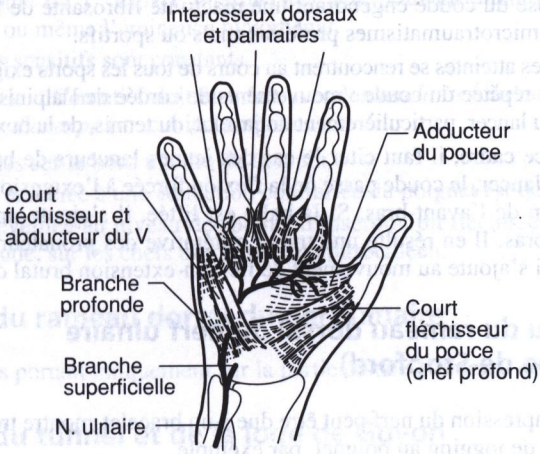

Fig. 12. *Innervation motrice du nerf ulnaire à la main.*

– des muscles thénariens : adducteur du pouce, chef profond du court fléchisseur du pouce.

Remarque : il existe de nombreuses variations de la distribution cutanée, par suite de caractère parfois fluctuant des anastomoses médian-ulnaire, aboutissant à un interchangement des fibres nerveuses provenant de différentes racines. Du point de vue de l'innervation motrice, il existe une anastomose médian-ulnaire au niveau de l'avant-bras (anastomose de Martin-Gruber) et de l'arcade profonde à la main (anastomose de Cannieu et Riche). Il importe de tenir compte de ces faits dans les interprétations cliniques.

CONSIDÉRATIONS ÉTIOLOGIQUES

Au niveau du défilé musculaire du fléchisseur ulnaire du carpe

Une hyperactivité, professionnelle ou sportive, peut engendrer à ce niveau des réactivités inflammatoires et des conséquences fibrosantes avec le temps.

Au niveau de la gouttière épitrochléo-olécrânienne

– Étiologies posttraumatiques : séquelles de fractures négligées, du condyle externe, avec cubitus valgus, contusion du coude.

– Attitudes caractérisées par un appui prolongé et répété du coude sur un plan dur (table, fauteuil.). Nous en avons décelé de nombreux cas au cours de nos examens électromyographiques.

© MASSON. La photocopie non autorisée est un délit.

– Arthrose du coude engendrant une réactivité fibrosante de la gouttière, à la suite de microtraumatismes professionnels ou sportifs.

– De telles atteintes se rencontrent au cours de tous les sports exigeant une flexion forcée et répétée du coude : mouvements de cordée de l'alpinisme, de l'haltérophilie, du lancer, particulièrement du javelot, du tennis, de la boxe, du ski.

– Dans ce cadre, il faut citer le cas des jeunes lanceurs de balle au baseball. Lors du lancer, le coude passe de la flexion forcée à l'extension complète avec pronation de l'avant-bras. Si la balle est liftée, il s'ajoute une supination de l'avant-bras. Il en résulte une traction itérative des pronateurs et des fléchisseurs qui s'ajoute au mouvement de flexion-extension brutal de l'avant-bras.

Au niveau du rameau dorsal du nerf ulnaire (syndrome de Stopford)

Une compression du nerf peut être due à un bracelet-montre trop serré, au port de poids de jogging au poignet, par exemple.

Au niveau du tunnel et de la loge de Guyon

– Anomalies anatomiques de l'os crochu ou du pisiforme, ou bien fracture de l'apophyse unciforme de l'os crochu.

– Atteintes abarticulaires : Kyste synovial, bursites du pisiforme.

– Étiologies traumatiques :

- séquelles de fractures du carpe, immobilisation plâtrée imparfaite,
- microtraumatismes professionnels ou sportifs : cyclisme à guidon plat ou cyclomotorisme après de longues randonnées (il importe de protéger le talon de la main et de disposer d'un guidon adapté), dragonne de bâton de ski chez les débutants, vol à voile, golf à cause des microtraumatismes répétés par le club, tennis par la raquette sur le talon de la main.

– Sans étiologies apparentes, essentielles. *Exceptionnelles* d'après notre propre expérience.

Au niveau de l'arcade profonde

Microtraumatismes à la paume de la main (tournevis au creux de la main, pelote basque à main nue).

CONSIDÉRATIONS CLINIQUES

Au niveau de la gouttière épitrochléo-olécrânienne

– Paresthésies associées à des manifestations hypo- ou anesthésiques. Les signes cliniques moteurs ou trophiques sont absents au début.

– Atteinte motrice caractérisée par une *griffe cubitale*, mais pouvant faire défaut.

– Amyotrophie du 1er espace intermétacarpien, pouvant atteindre les autres interosseux ou même l'éminence hypothénar.
– Les signes sensitifs sont constants.

Un diagnostic différentiel doit être fait avec les *tendinites du muscle fléchisseur ulnaire du carpe* (m. cubital antérieur) :

– paresthésies sur le bord ulnaire de la main,
– la flexion associée à une adduction contrariée du poignet est douloureuse,
– douleur réveillée au niveau des points d'insertion du fléchisseur ulnaire du carpe au coude, sur les chefs olécrânien et épitrochléen.

Au niveau du rameau dorsal du nerf ulnaire

Paresthésies portant uniquement sur la partie distale et interne de la main.

Au niveau du tunnel et de la loge de Guyon

Les signes cliniques dépendent de trois sites de compression.

Syndrome sensitivomoteur

Il caractérise la compression du tronc du nerf ulnaire. Deux types de symptômes :

– Troubles sensitifs se traduisant par des paresthésies avec impression de courant, de décharges électriques.
– Douleurs des 4e et 5e doigts, avec irradiations ascendantes possibles.
– Hypoesthésie ou anesthésie de la face palmaire du tiers interne de la main, du 5e doigt et de la moitié interne du 4e doigt. *La face dorsale est respectée* (dépend de la branche cutanée dorsale qui se détache au dessus de la loge).
– Légers troubles moteurs caractérisés par une légère parésie du 5e doigt.
– Légère amyotrophie hypothénarienne et du premier espace.
– Douleurs accrues par la percussion ou la compression du pisiforme.

Syndrome moteur isolé

– Atteinte unique de la branche profonde, motrice, du nerf ulnaire, à la sortie de la loge : atteinte motrice des muscles hypothénariens et des muscles de la main innervés par le nerf ulnaire, parfois, griffe cubitale (le fléchisseur commun est intact).
– Atteinte de l'arc palmaire : pathologie motrice des muscles de la main innervés par le nerf ulnaire, respectant les muscles hypothénariens. En particulier, compression au niveau de l'arche fibreuse de l'adducteur du pouce sur le 3e métacarpien. Le signe de Froment est positif.

Syndrome sensitif pur

Seule la branche superficielle, sensitive, est comprimée. Paresthésies ressenties dans la moitié ou le 1/3 interne de la main.

© MASSON. La photocopie non autorisée est un délit.

Au niveau du défilé cubitus-extenseur ulnaire du carpe

Douleurs et paresthésies intéressant la face dorsale de la main innervée par la branche cutanée dorsale.

EXPLORATIONS ÉLECTROPHYSIOLOGIQUES

Elles ont une valeur primordiale par suite de leur intérêt diagnostique (même à un stade infraclinique) et topographique.

– *Si la lésion est proximale, en amont de la division du nerf,* tous les muscles de la main innervés par le nerf ulnaire présentent des altérations électriques. Les temps de conduction motrice mesurés depuis le 1er interosseux dorsal et l'abducteur du 5 sont allongés. Il en est de même pour les temps de conduction sensitive du 4e et 5e doigt.

– *Si la lésion intéresse la branche motrice distale par rapport à la division du nerf,* à l'arcade pisi-unciformienne notamment, on constate des atteintes électriques des muscles de la main innervés par le nerf ulnaire, sauf pour le groupe des muscles hypothénariens. Les temps de conduction nerveuse motrice mesurés à partir du 1er interosseux dorsal sont allongés, alors que ceux mesurés à partir de l'abducteur du 5 ainsi que les temps de conduction sensitive sont normaux.

– *Si l'atteinte intéresse la branche superficielle, sensitive, après la branche de division dans la loge de Guyon,* les temps de conduction sensitive du 4e et 5e doigt sont allongés, alors que l'innervation motrice est respectée.

TRAITEMENT

– *Injections* locales de corticoïdes.

– Pour le syndrome de la *gouttière épitrochléo-olécrânienne*, l'aiguille est introduite à égale distance entre le bord interne de l'olécrâne et de l'épitrochlée.

– Pour le syndrome de la *loge de Guyon*, l'aiguille est introduite juste au-dessus et en dehors du pisiforme, au contact du tendon du fléchisseur ulnaire du carpe.

– En cas d'échec, on a recours à la chirurgie.

6 NERF MÉDIAN (*N. MEDIANUS*)

Provient (C6-T1) de l'union des faisceaux latéral et médial du plexus brachial

Présente sur son trajet trois zones à risques canalaires (fig. 13) : au niveau supracondylien, *lors de la traversée du muscle rond pronateur,* dans le canal carpien.

RAPPEL ANATOMIQUE

Le nerf chemine d'abord entre les muscles biceps et brachial jusqu'au pli du coude.

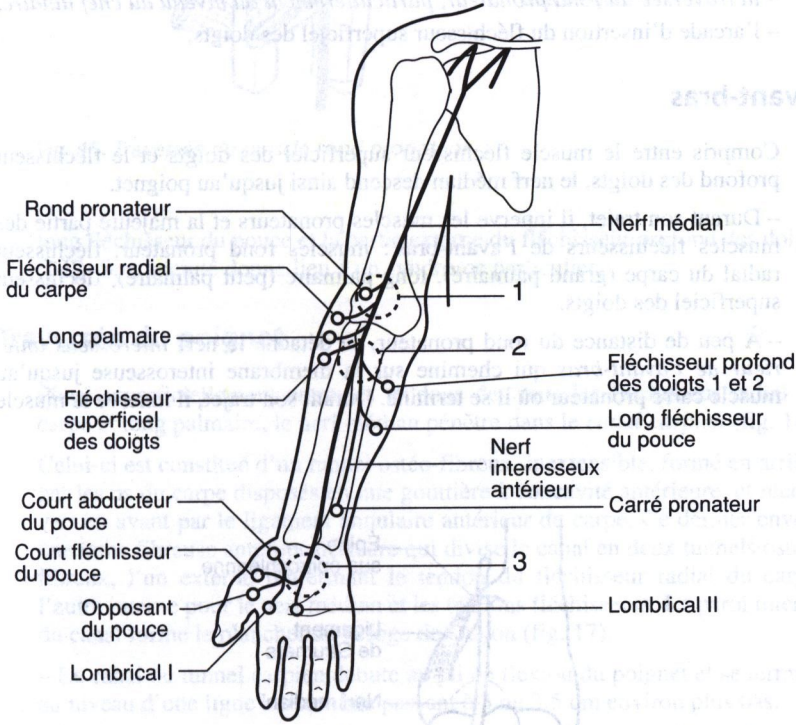

Fig. 13. *Nerf médian. Innervation motrice et zones a risque* (d'après *Medical Research Aids to an Examination of the Peripheral Nerves System).* 1 : traversée du muscle rond pronateur, 2 : niveau supracondylien, 3 : canal carpien.

Traversée supracondylienne

Chez certains individus (1 %), il existe au niveau distal de l'humérus, un peu au-dessus de la surface antéro-interne de l'épitrochlée, une épine, *l'apophyse sus-épitrochléenne,* reliée par une bande fibreuse à l'épitrochlée, le *ligament de Struthers.* Cette formation forme le toit d'un tunnel ostéo-fibreux limité par la cloison intermusculaire interne et la surface antérodistale de l'épitrochlée, livrant passage au nerf médian qui peut être enclavé à ce niveau (fig. 14).

Traversée du muscle rond pronateur

Au pli du coude, le nerf passe entre les deux chefs du muscle rond pronateur, constitués par un chef épitrochléen inséré sur l'épitrochlée et un chef ulnaire provenant de la cloison intermusculaire interne et de l'apophyse coronoïde du cubitus (fig. 15).

En réalité, trois zones de compression sont possibles :

– l'expansion aponévrotique du biceps,

– *la traversée du rond pronateur, particulièrement au niveau du chef ulnaire,*

– l'arcade d'insertion du fléchisseur superficiel des doigts,

Avant-bras

Compris entre le muscle fléchisseur superficiel des doigts et le fléchisseur profond des doigts, le nerf médian descend ainsi jusqu'au poignet.

– Durant son trajet, il innerve les muscles pronateurs et la majeure partie des muscles fléchisseurs de l'avant-bras : muscles rond pronateur, fléchisseur radial du carpe (grand palmaire), long palmaire (petit palmaire), fléchisseur superficiel des doigts.

– À peu de distance du rond pronateur, se détache le nerf *interosseux antérieur de l'avant-bras* qui chemine sur la membrane interosseuse jusqu'au muscle carré pronateur où il se termine. Durant son trajet, il innerve le muscle

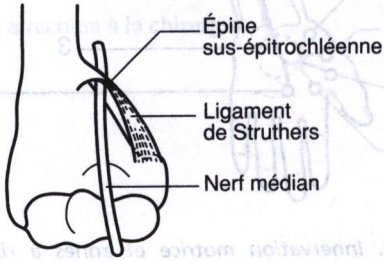

Fig. 14. *Traversée supracondylienne. Le nerf passe sous le ligament de Struthers.*

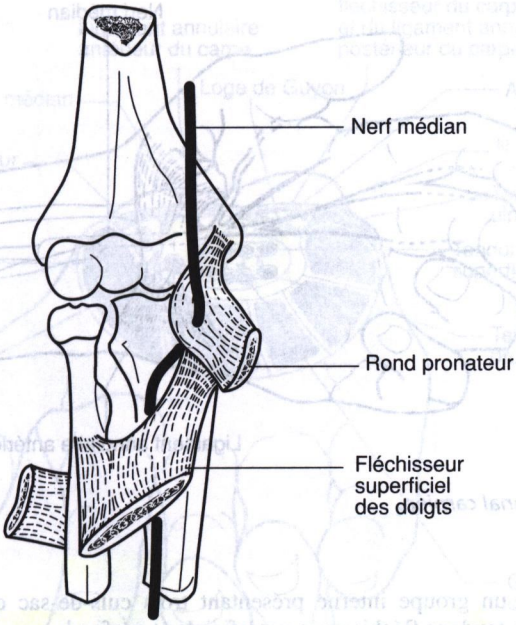

Fig. 15. *Traversée du muscle rond pronateur.*

long fléchisseur du pouce et la partie externe du fléchisseur profond des doigts (I-II). Son atteinte donne lieu à un syndrome particulier.

Traversée du poignet

Placé superficiellement entre les tendons des muscles fléchisseur radial du carpe et long palmaire, le nerf médian pénètre dans le *canal carpien* (fig. 16).

Celui-ci est constitué d'un tunnel ostéo-fibreux, inextensible, formé en arrière par les os du carpe disposés en une gouttière à concavité antérieure, et recouvert en avant par le ligament annulaire antérieur du carpe. Ce dernier envoie une lame fibreuse antéropostérieure qui divise le canal en deux tunnels ostéo-fibreux, l'un externe renfermant le tendon du fléchisseur radial du carpe, l'autre interne pour le nerf médian et les tendons fléchisseurs. La paroi interne du canal forme le plancher de la loge de Guyon (fig. 17).

– Le canal ou tunnel carpien débute au pli de flexion du poignet et se termine au niveau d'une ligne horizontale passant à 3 ou 3,5 cm environ plus bas.

– À la forme grossière d'un diabolo, avec un rétrécissement situé à 2 cm du bord supérieur du ligament annulaire.

– Traversé par les tendons fléchisseurs des doigts entourés par des gaines synoviales, répartis en un groupe externe situé autour du tendon fléchisseur du

© MASSON. La photocopie non autorisée est un délit.

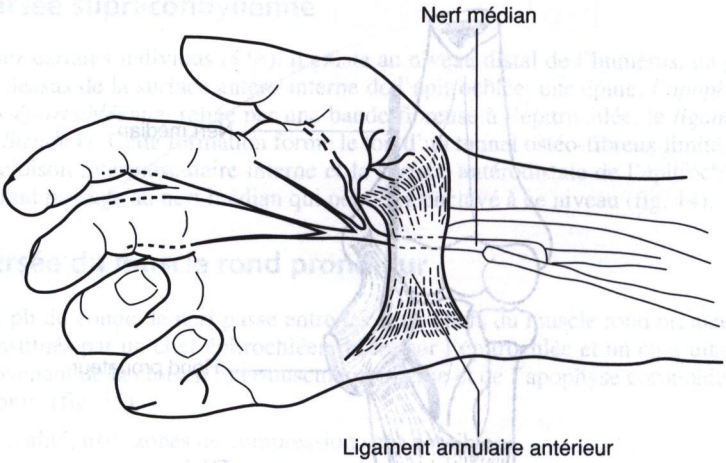

Fig. 16. *Canal carpien.*

pouce, et un groupe interne présentant trois culs-de-sac qui encadrent en dedans les tendons fléchisseurs superficiels et profonds.

– Accompagné d'une artériole satellite, le nerf médian est situé juste au-dessous du ligament annulaire, entre les deux gaines digito-carpiennes. Il constitue l'élément le plus superficiel du canal, et présente des rapports étroits avec les tendons long fléchisseur propre du pouce, fléchisseur superficiel de l'index et fléchisseur superficiel du médius.

Il est intéressant de noter que le contingent de fibres sensitives présente une organisation en groupes distincts.

À la sortie du canal carpien

Cinq branches terminales se reconnaissent :

– Une branche thénarienne, externe, innervant les muscles court abducteur du pouce, opposant, faisceau superficiel du court fléchisseur du pouce, et une branche commune palmaire pour les muscles lombricaux des trois premiers espaces.

– Quatre branches sensitives, destinées aux nerfs collatéraux du pouce et aux nerfs des trois premiers espaces interdigitaux.Cette innervation sensitive intéresse la face interne du pouce et la face externe de l'index, la face interne de l'index et la face externe du médius, la face interne du médius et la face externe de l'annulaire. De plus, ce territoire d'innervation sensitive s'étend sur la face postérieure de la phalange distale du pouce et des phalanges moyenne et distale des autres doigts (*cf.* fig. 11 et fig. 18).

L'innervation sensitive de la paume est assurée par la branche cutanée palmaire qui naît de l'avant-bras.

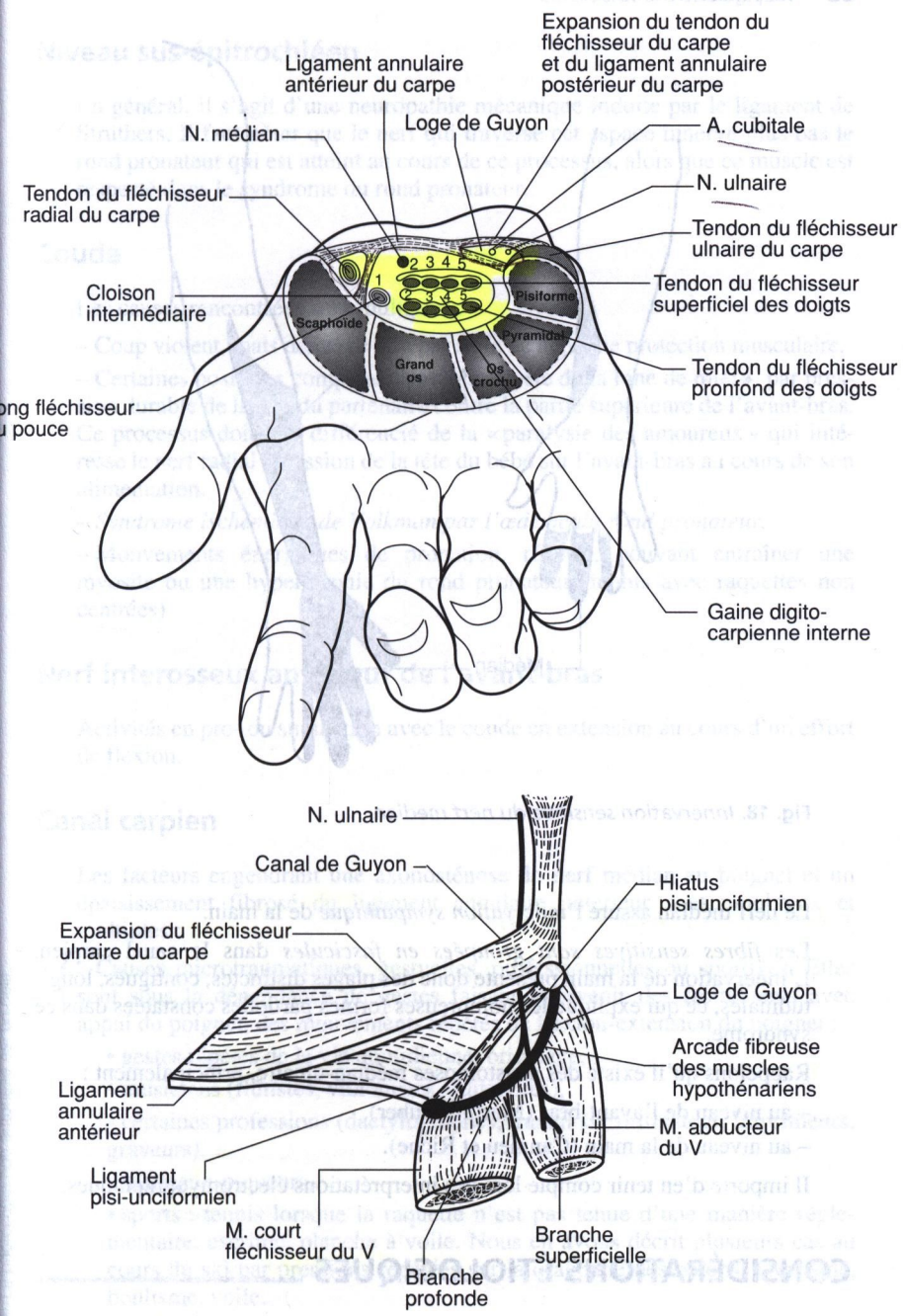

Fig. 17. *Le canal carpien et la loge de Guyon.*

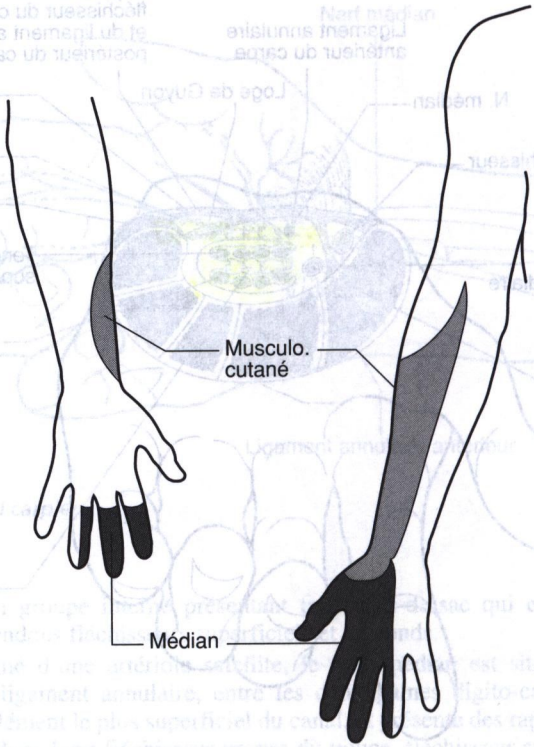

Fig. 18. *Innervation sensitive du nerf médian.*

Le nerf médian assure l'*innervation sympathique* de la main.

Les *fibres sensitives sont groupées en fascicules* dans le canal carpien. L'innervation de la main présente donc des plages distinctes, contiguës, longitudinales, ce qui explique les nombreuses formes partielles constatées dans ce syndrome.

Rappelons qu'il existe des anastomoses médian-ulnaire, principalement :

– au niveau de l'avant-bras (Martin-Gruber),

– au niveau de la main (Cannieu et Riche).

Il importe d'en tenir compte lors des interprétations électromyographiques.

CONSIDÉRATIONS ÉTIOLOGIQUES

Les étiologies des sténoses du nerf médian varient en fonction du niveau de l'atteinte.

Niveau sus-épitrochléen

En général, il s'agit d'une neuropathie mécanique induite par le ligament de Struthers. Il faut noter que le nerf qui traverse cet espace innerve plus bas le rond pronateur qui est atteint au cours de ce processus, alors que ce muscle est respecté dans le syndrome du rond pronateur.

Coude

Les causes rencontrées sont multiples :

– Coup violent, mais demeure rare par suite de la bonne protection musculaire.

– Certaines positions compressives : « paralysie de la lune de miel », par pression durable de la tête du partenaire contre la partie supérieure de l'avant-bras. Ce processus doit être différencié de la « paralysie des amoureux » qui intéresse le nerf radial ; pression de la tête du bébé sur l'avant-bras au cours de son alimentation.

– *Syndrome ischémique de Volkman par l'œdème du rond pronateur.*

– Mouvements énergiques de pronation, répétés, pouvant entraîner une myosite ou une hypertrophie du rond pronateur (tennis avec raquettes non centrées)

Nerf interosseux antérieur de l'avant-bras

Activités en pro- ou supination avec le coude en extension au cours d'un effort de flexion.

Canal carpien

Les facteurs engendrant une axonosténose du nerf médian au poignet et un épaisissement fibrosé du ligament annulaire antérieur sont nombreux et multiples :

– Causes microtraumatiques, gestuelles, professionnelles ou sportives. Elles sont sous la dépendance de gestes faisant intervenir des frottements avec appui du poignet, des mouvements répétés de flexion-extension du poignet :

- gestes répétés de la vie quotidienne, bricolage,
- musiciens (flûtistes, violonistes, guitaristes),
- certaines professions (dactylographes, travail sur ordinateur, imprimeurs, graveurs),
- marteaux-piqueurs,
- sports : tennis lorsque la raquette n'est pas tenue d'une manière réglementaire, escrime, planche à voile. Nous en avons décrit plusieurs cas au cours du ski par pressions répétées sur la dragonne des bâtons. Cyclisme, boulisme, voile.

– Causes gynéco-obstricales :

- en période prémenstruelle,

© MASSON. La photocopie non autorisée est un délit.

• en période de grossesse. Souvent, l'atteinte régresse rapidement après l'accouchement. Un examen électromyographique s'avère nécessaire du point de vue pronostic.

– Causes traumatiques :
• avec ou sans fracture du poignet,
• bascule du semilunaire en hyperextension (coureurs automobiles),
• œdèmes du poignet,
• algo-neuro-dystrophies,
• immobilisation plâtrée,
• compression peropératoire du poignet.

– Certains états morbides :
• diabète (++),
• hémodialyse,
• myxœdème,
• syndromes neurogènes de fragilisation nerveuse (neuropathies tomaculaires),
• association avec un syndrome de la traversée cervico-thoraco-brachiale ou avec une radiculopathie cervicale (double crush). Nous avons pu montrer par l'électromyographie la grande fréquence de ce dernier élément,
• dysfonctionnement du système autonome, avec hypersympathicotonie,
• anomalies anatomiques (fléchisseur superficiel, petit palmaire, grand palmaire). Elles demeurent rares,
• ténosynovites spécifiques : polyarthrite rhumatoïde, connectivites (lupus érythémateux, sclérodermie, goutte tophacée carpienne).

DIAGNOSTIC

Syndrome sus-épitrochléen

– Causalgies intéressant la face antérieure de l'avant-bras, l'éminence thénar, les 2e et 3e doigts, qui diminuent lors des mouvements de flexion-extension de l'avant-bras.

– Aggravation des symptômes par la flexion du coude contre résistance entre 120 et 135°.

– Hypoesthésie du même territoire.

– Parésie de la force de flexion du carpe et de la préhension de la main.

– Atteinte du muscle rond pronateur.

– L'exploration électrophysiologique apprécie de degré lésionnel éventuel.

Syndrome du rond pronateur

– Lourdeur, raideur, voire crampe de la main.

– Paresthésies de l'éminence thénar et des trois premiers doigts.

– Douleur par compression du coude à l'avant-bras au niveau du muscle, parfois associée à une contracture.

– Troubles moteurs intéressant les muscles innervés par les collatérales du médian, après la traversée du rond pronateur (fléchisseurs du pouce et des doigts). Le rond pronateur est respecté.

– Syndrome douloureux et paresthésies lors de l'opposition à la pronation de l'avant-bras associée à la flexion du poignet.

– Fausse attitude de la pince pouce-index : hyperextension de l'articulation interphalangienne distale de l'index et flexion de l'interphalangienne proximale, flexion forcée de la MP du pouce, et hyperextension de l'IP du pouce, attitude particulière de la pince, le contact pulpaire étant anormalement proche de la base du pouce.

– Le carré pronateur est atteint, contrôlable par l'EMG.

– Parfois, hypoesthésie au bord interne du pouce et au bord externe de l'index.

Syndrome du nerf interosseux antérieur

– Douleur au niveau du tiers proximal de l'avant-bras, spontanée ou à l'effort, pouvant être retrouvée à la palpation profonde, accompagnée d'une parésie du long fléchisseur du pouce et du fléchisseur commun profond de l'index.

– Attitude particulière de la pince pouce-index analogue à celle rencontrée dans le syndrome du rond pronateur.

– Atteinte du carré pronateur.

– Bilan électrophysiologique, avec EMG du carré pronateur.

Syndrome du canal carpien

– Paresthésies des doigts, avec parfois sensations de striction, de brûlure, de décharge électrique, survenant à trois temps du nycthémère :

- la nuit, vers 2 ou 3 heures du matin, parfois soulagées par l'agitation ou le frottement des mains ;
- le matin au réveil, avec engourdissement des doigts, en général rapidement dissipés ;
- au cours de la journée, à l'occasion de certains travaux mettant en jeu les fléchisseurs (écriture, travaux ménagers, conduite d'une voiture). Rôle du froid chez certains patients.

– Le siège des dysesthésies intéresse classiquement les quatre ou trois premiers doigts, mais peut être dissocié et n'être présent qu'au niveau d'un doigt ou déborder dans le territoire ulnaire à la main :

- troubles vaso-moteurs variables et inconstants : œdème des doigts, sudation palmaire, acrocyanose, phénomène de Raynaud.
- troubles sensitifs, dans plus de la moitié des cas, caractérisés par une hypoesthésie dans le territoire du médian à la main.
- troubles moteurs se traduisant par une parésie du court abducteur du pouce et de l'opposant, alors que les autres muscles ne sont pas touchés.

© MASSON. La photocopie non autorisée est un délit.

Manœuvres de facilitation sensitive

– Test de Phalen. Poignet en flexion maximale durant une minute, l'avant-bras étant élevé et en position verticale : paresthésies dans le territoire du médian.

– Test ischémique. Brassard au bras, gonflé à une pression juste supérieure à la pression systolique : dysesthésies dans le territoire du médian en moins d'une minute (chez le sujet normal, les dysesthésies débutent dans le territoire ulnaire).

– Test de Tinel. Percussion de la face antérieure du poignet par un marteau à réflexes provoque des dysesthésies brèves et électriques dans le territoire du médian à la main.

– Test de compression du canal carpien. Pression canalaire avec le pouce renforce les dysesthésies préexistantes ou les font naître en moins de 30 secondes.

– Test par infiltration de corticoïdes : régression des symptômes.

– Test de Blau. Amélioration des paresthésies grâce à une attelle nocturne placée en demi flexion.

EXPLORATIONS ÉLECTROPHYSIOLOGIQUES

Il s'agit d'examens paracliniques indispensables pour :

– mettre en évidence ou confirmer un syndrome du canal carpien ;

– détecter un syndrome canalaire à un stade infraclinique (important en pathologie professionnelle ou sportive), permettant ainsi d'en modifier l'évolution ;

– évaluer le stade évolutif : médical, ou évoluant lentement vers un stade chirurgical, ou bien franchement chirurgical. D'après notre expérience, les interventions ne doivent être effectuées, ni trop tôt, ni trop tard ;

– connaître le degré lésionnel musculaire éventuel ;

– révéler l'existence fonctionnelle d'anastomoses médian-ulnaire. Celles-ci peuvent avoir un effet bénéfique lors d'une atteinte globale du nerf médian au poignet, en compensant le déficit par une innervation ulnaire thénarienne ;

– vérifier que les paresthésies proviennent bien du processus canalaire, et ne sont pas en réalité engendrées par une étiologie plus proximale (radiculaire, rond pronateur) ;

– constater les résultats de l'intervention et suivre l'évolution. Il faut savoir toutefois, que si le ralentissement préopératoire des conductions nerveuses canalaires tend à se normaliser rapidement, il peut rester légèrement ralenti durant un temps assez long pouvant atteindre un an. Cet aspect évolutif est normal (fig. 19).

Parfois, l'exploration électrologique paraît en défaut, car les vitesses de conduction nerveuse sont normales, malgré une clinique nettement parlante. En réalité, il s'agit de lésions partielles du nerf médian au poignet, comportant un nombre relativement élevé de fibres nerveuses saines, masquant les fibres lésées. Si l'exploration a été suffisamment fine, et si les connaissances en physiologie de l'électrologiste sont effectives, on parvient à résoudre ce problème.

TRAITEMENT

Syndrome du processus sus-épitrochléen

Résection chirurgicale de l'apophyse.

Syndrome du rond pronateur

– infiltration locale de corticoïdes,
– intervention chirurgicale rare.

Syndrome du canal carpien

En fonction du stade électromyographique :
– port d'une orthèse au poignet, le maintenant en légère extension, la nuit;
– injections intracanalaires de corticoïdes, suivant la technique de Phalen et Kendrick. Justifiées dans :

– les stades légers de l'atteinte canalaire (Voir « Généralités ». Stades I et II de notre classification). Avant de devenir fibreuse, la synoviale passe par un stade inflammatoire assez court qui est la meilleure période pour les infiltrations;

– les syndromes canalaires du canal carpien en période de grossesse, d'ailleurs la plupart du temps régressifs;

– au cours des endocrinopathies non traitées ou des algoneurodystrophies.

L'aiguille est introduite au milieu de la ligne bistyloïdienne, au dessus du pli palmaire inférieur du poignet, entre les tendons du grand et du petit palmaire.

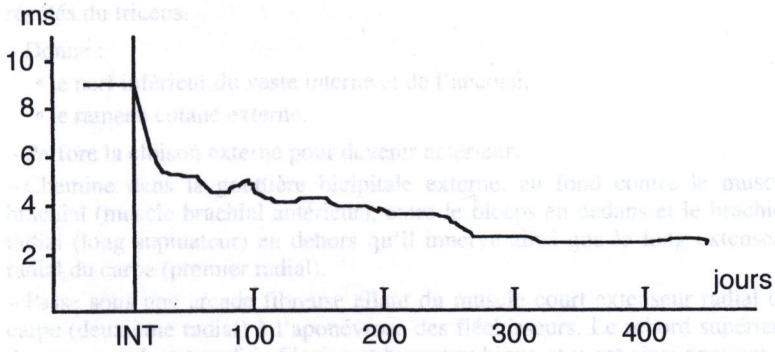

Fig. 19. *Évolution du temps de conduction distal (ms) après intervention pour un syndrome du canal carpien.*

Elle est guidée perpendiculairement d'abord, puis inclinée à 45° en bas et en arrière vers le canal. L'injection est faite à 20 mm environ de profondeur.

Rappelons que la persistance de la douleur indique le passage du stade inflammatoire au stade chronique. La poursuite des infiltrations par corticoïdes présente alors un danger pour les fibres tendineuses, pouvant aboutir à la rupture des fléchisseurs.

D'autre part, une disparition de la douleur peut correspondre, soit à une disparition de la réactivité inflammatoire, soit à la destruction des fibres nerveuses afférentes de gros calibre, de conduction rapide, fragiles, ne correspondant nullement à une amélioration, mais reflétant une aggravation.

Mais, d'après notre expérience, les infiltrations ne guérissent pas le processus évolutif, elles soulagent le patient, alors que les dégâts anatomiques poursuivent lentement leur œuvre en direction de la sanction chirurgicale :

– libération chirurgicale qui donne d'excellents résultats à condition d'être effectuée au stade le plus judicieux, électromyographiquement parlant, *ni trop tôt, ni trop tard;*

– par section longitudinale du ligament antérieur du carpe;

– par neurolyse interfasciculaire (atteintes prononcées du nerf médian, rares échecs de la section du ligament).

Mais dans les formes aiguës, très douloureuses, donc très inflammatoires, l'intervention mérite d'être différée, car elle risque de faire exploser la réactivité inflammatoire et d'exposer le patient à des récidives.

7 NERF RADIAL (*N. RADIALIS*)

Provenant du tronc primaire supérieur, le nerf radial (C6 - C5) innerve les muscles extenseurs du bras et de l'avant-bras. D'ores et déjà, il faut retenir deux zones de conflits :

– la partie basse de la gouttière radiale au bras,

– la traversée du coude en ce qui concerne la branche postérieure.

RAPPEL ANATOMIQUE

Le nerf descend par la fente huméro-tricipitale et donne des branches motrices pour le muscle triceps brachial (chef long ou long triceps, chef latéral ou vaste externe, chef médial ou vaste interne) et deux branches sensitives : le rameau cutané postérieur du bras innervant la peau de la face postérieure du bras et le rameau cutané postérieur de l'avant-bras qui innerve la peau de la région supéro-externe de la face postérieure de l'avant-bras.

– Décrit une spirale à la face postérieure de l'humérus où il passe sous le vaste externe dans la gouttière radiale. Il parcourt ainsi un canal ostéo-fibreux limité par la gouttière radiale de l'humérus en avant et la masse musculaire du triceps en arrière. Il s'agit d'une zone à risque lors des fractures de l'humérus, des cals osseux ou des irritations et inflammations lors d'activités sportives professionnelles nécessitant des efforts intenses et répétés du triceps.

– Donne :

- le nerf inférieur du vaste interne et de l'anconé,
- le rameau cutané externe.

– Perfore la cloison externe pour devenir antérieur.

– Chemine dans la gouttière bicipitale externe, au fond contre le muscle brachial (muscle brachial antérieur), entre le biceps en dedans et le brachio-radial (long supinateur) en dehors qu'il innerve ainsi que le long extenseur radial du carpe (premier radial).

– Passe sous une arcade fibreuse allant du muscle court extenseur radial du carpe (deuxième radial) à l'aponévrose des fléchisseurs. Le rebord supérieur de cette arcade est parfois fibreux et hypertrophique et vient ainsi agresser le nerf (fig. 20).

– Le nerf se divise haut en ses branches terminales.

© MASSON. La photocopie non autorisée est un délit.

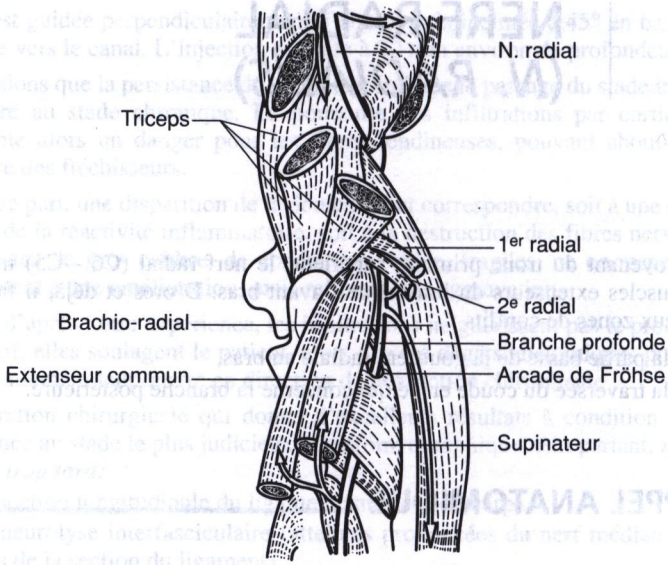

Fig. 20. *Nerf radial au coude.*

La *branche superficielle,* sensitive, descend avec le muscle brachio-radial. À la jonction du 1/3 moyen et du 1/3 inférieur de l'avant-bras, elle se dirige vers la face dorsale et perfore le fascia antébrachial. Elle devient superficielle sous-cutanée à 10 cm au-dessus de la styloïde radiale. Elle donne dans le dos de la main les nerfs digitaux dorsaux qui sont responsables de l'innervation sensitive de la partie externe du dos de la main, de la face postérieure du pouce, de la face postérieure des phalanges proximales des 2e et 3e doigts (ainsi que de la moitié externe du 4e doigt). Il existe un rameau communicant avec le nerf ulnaire (fig. 21 et 22).

Il existe deux zones à risque :

– lorsque le nerf perfore le fascia antébrachial,

– au poignet.

La *branche postérieure, profonde,* motrice, est en avant de la tête radiale entourée du ligament annulaire, séparée d'elle par la synoviale et la capsule de l'articulation du coude à laquelle elle adhère. Le nerf entoure le col du radius à 5 cm de l'interligne articulaire, en pronation, et 2,5 cm en supination.

– Pénètre dans le muscle supinateur (m. court supinateur) au sein d'un tissu celluleux situé entre les deux faisceaux de ce muscle, qu'il innerve, à 2 ou 3 centimètres au-dessous de l'interligne du coude.

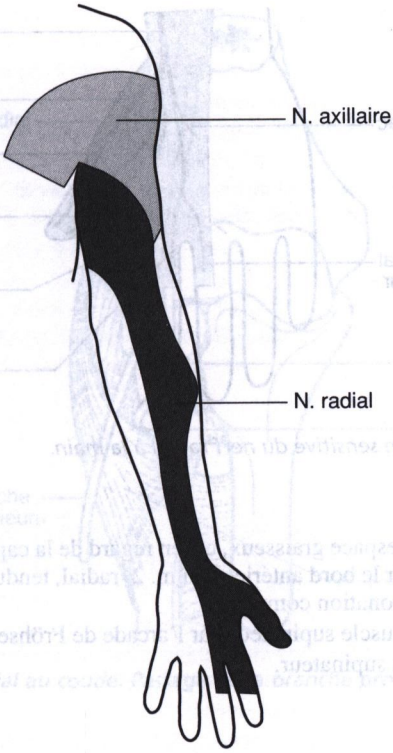

Fig. 21. *Innervation sensitive du nerf radial.*

– Le bord postérieur du chef superficiel du muscle supinateur constitue l'*arcade fibreuse de Fröhse* dont les fibres, formées au sommet de l'épicondyle, réalisent une boucle de 1 cm de long avant de revenir sur l'épicondyle, réalisant ainsi une formation tunnellaire (fig. 23).

– Ressort de ce muscle à sa partie inférieure et se divise en deux branches terminales :

- une branche postérieure pour les muscles de la partie superficielle de la loge postérieure de l'avant-bras : m. extenseur ulnaire du carpe (cubital postérieur), m. extenseur du petit doigt, m. extenseur commun des doigts.
- une branche antérieure cheminant sur la membrane interosseuse (nerf interosseux postérieur) et innervant les muscles de la couche profonde : m. long abducteur du pouce, m. court extenseur du pouce, m. extenseur de l'index.

Il est classique de décrire quatre zones présentant des risques de compression du tunnel radial :

– au bras, au niveau de la gouttière de torsion ;

© MASSON. La photocopie non autorisée est un délit.

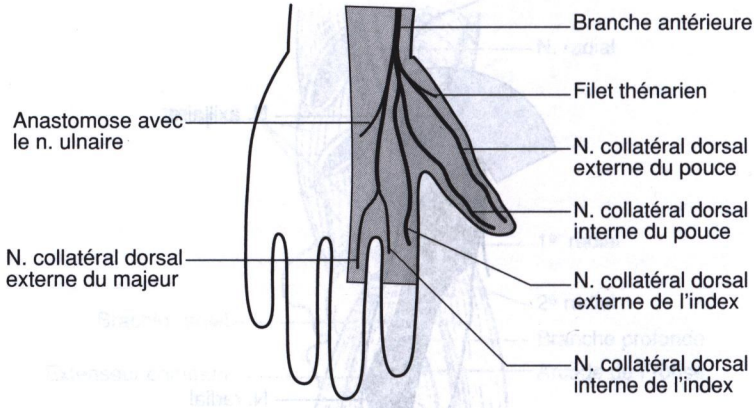

Fig. 22. *Innervation sensitive du nerf radial à la main.*

– le nerf, dans un espace graisseux, est en regard de la capsule condylo-radiale et est recouvert par le bord antérieur du m. 2e radial, tendu, ayant une tendance compressive en pronation complète ;
– entrée dans le muscle supinateur par l'arcade de Fröhse ;
– sortie du muscle supinateur.

CONSIDÉRATIONS ÉTIOLOGIQUES

De nombreuses atteintes du nerf radial ont lieu au niveau de la *gouttière de torsion* de l'humérus. En dehors des traumas directs et des fractures, les atteintes sont dues à des processus de compression :
– Compression par un cal osseux.
– Efforts musculaires intenses répétés, professionnels ou sportifs. On constate une augmentation du volume musculaire lors de l'effort aboutissant à une compression du nerf sur l'arcade du vaste externe (culturisme, haltérophilie, gymnastique, escrime, lancer).
– Compressions positionnelles lors d'un endormissement sur le bras, ou à la suite d'une position vicieuse du bras sur un siège (*Saturday Night Palsy* ou paralysie des amoureux).
– Hypertrophie musculaire du bras par musculation trop poussée (athlètes de foire), évoluant vers une compression nerveuse et même vers un syndrome des loges (syndrome de Popeye).

Au niveau du *creux axillaire*, compression nerveuse par des béquilles.

Les atteintes au niveau du *coude* s'extériorisent en général par une *épicondylalgie* rebelle, qui constitue un signe d'appel :

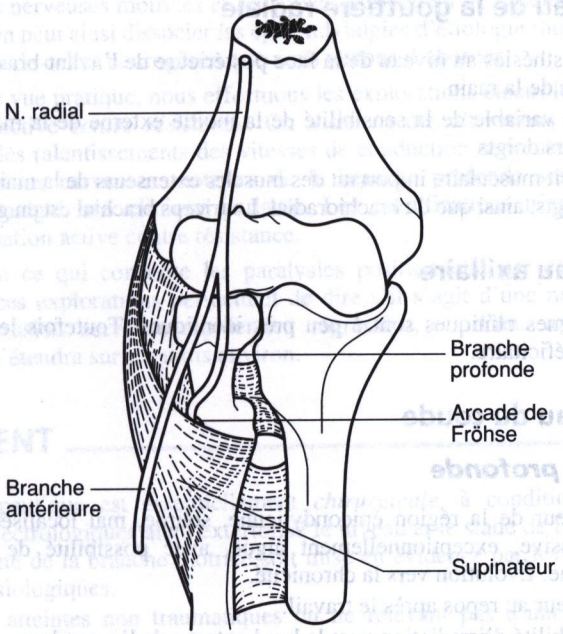

Fig. 23. *Nerf radial au coude. Passage de la branche profonde sous l'arcade de Fröhse.*

– En dehors des traumatismes du coude, on retrouve le plus souvent une pathologie occupationnelle microtraumatique, professionnelle ou sportive, principalement au cours d'activités nécessitant une extension et une pronation de l'avant-bras. La branche profonde du nerf est irritée et enflammée au niveau de l'arcade de Fröhse ou au sein de la traversée du muscle supinateur. Cette pathologie épicondylienne ou para-épicondylienne est sous la dépendance d'activités en supination, dorsiflexion ou déviation radiale contre résistance. Les individus qui, sans préparation, utilisent des marteaux lourds ou une raquette de tennis par exemple en sont un exemple. Nous avons décrit de telles atteintes chez des amateurs peu expérimentés utilisant des raquettes à grand tamis. De même, on peut incriminer l'utilisation de raquettes à manche inadapté (trop étroit), des balles mal centrées, la pratique du disque, le culturisme, l'haltérophilie et l'escrime, badmington, ping-pong, javelot.

– Le nerf peut aussi être comprimé au niveau de l'avant-bras par des appuis durs longtemps appliqués, ou des contentions serrées.

DIAGNOSTIC

Les signes cliniques sont fonction de la topographie lésionnelle.

© MASSON. La photocopie non autorisée est un délit.

Au niveau de la gouttière radiale

– Dysesthésies au niveau de la face postérieure de l'avant-bras et de la moitié externe de la main.
– Perte variable de la sensibilité de la moitié externe de la main et des deux premiers doigts.
– Déficit musculaire important des muscles extenseurs de la main, du poignet et des doigts, ainsi que du brachioradial. Le triceps brachial est en général épargné.

Au niveau axillaire

Les signes cliniques sont à peu près identiques. Toutefois le triceps est lui aussi déficitaire.

Au niveau du coude

Branche profonde

– Douleur de la région épicondylienne, sourde, mal localisée, d'apparition progressive, exceptionnellement aiguë, avec possibilité de recrudescence nocturne. Évolution vers la chronicité.
– Douleur au repos après le travail.
– Possibilité d'irradiation vers le bord externe de l'avant-bras.
– Parfois, dysesthésies dans le territoire du nerf radial.
– Épicondylalgie rebelle ou récidivante
– La pression antérieure de la tête radiale réveille la douleur, en une zone située à l'entrée du supinateur.
– Le signe du médius est positif. L'extension contrariée du médius, l'avant-bras étant en extension et pronation, déclenche les algies.
– Douleur provoquée en plaçant l'avant-bras en pronation complète et en s'opposant à la supination pour mettre en tension le supinateur.
– Des atteintes motrices sont possibles. Elles intéressent d'une manière inégale les extenseurs de la main et des doigts, respectant le triceps, le brachioradial et les radiaux.

Branche superficielle

Elle peut être atteinte dans certains cas, aboutissant à une douleur intéressant la première articulation métacarpo-phalangienne, ou les tendons avoisinants, pouvant faire croire à une inflammation articulaire ou à une maladie de Quervain.

EXPLORATIONS ÉLECTROPHYSIOLOGIQUES

Elles demeurent un examen capital. Elles montrent le caractère neurogène périphérique de l'atteinte, apprécient son degré, évaluent les retards des

conductions nerveuses motrices et sensitives, permettent de déceler le niveau lésionnel. On peut ainsi dissocier les épicondylalgies d'étiologie rhumatismale abarticulaire de celles neurogènes que nous venons d'aborder.

Du point de vue pratique, nous effectuons les explorations électrologiques en supination active *contre résistance*. On assiste à des altérations des tracés EMG et à des ralentissements des vitesses de conduction nerveuse. En effet, les conductions nerveuses motrices de la branche profonde sont souvent normales, malgré une clinique parlante. Les modifications n'apparaissent qu'en supination active contre résistance.

De plus, en ce qui concerne les paralysies positionnelle par compression humérale, ces explorations permettent de dire s'il s'agit d'une neurapraxie, simple contusion nerveuse rapidement régressive, ou d'une axonotmèse, lésion qui s'étendra sur six mois environ.

TRAITEMENT

– La thérapeutique est essentiellement *chirurgicale*, à condition que les examens électrologiques aient extériorisé le niveau et le stade de l'atteinte, et que l'atteinte de la branche motrice soit mise en évidence par les techniques électrophysiologiques.

– Pour les atteintes non traumatiques ou ne relevant pas d'une indication chirurgicale intéressant la gouttière radiale de l'humérus, la mise en écharpe de l'avant-bras s'avère bénéfique.

conductions nerveuses motrices et sensitives permettent de déceler le niveau lésionnel. On peut ainsi dissocier les épicondylalgies d'étiologie rhumatismale et barthélisiennes de celles neurogènes que nous venons d'aborder.

– De sensibilité

Du point de vue pratique, nous effectuons les explorations électrophysiologiques en équipation active contre résistance. On associe à des stimulations des racines EMG et à des ralentissements des vitesses de conduction nerveuses du plexus, des conductions nerveuses motrices de la branche profonde, son souvent normales, malgré une atrophie pulpaire. Les modifications apparaissent qu'en supination active contre résistance.

De plus, en ce qui concerne les paralysies positionnelles par compression tunnélienne, ces explorations permettent de dire s'il s'agit d'une neuropraxie simple, consécutive à une compression régressive, ou d'une axonotmesis, lésion qui s'étendra sur six mois environ.

Au niveau du coude

Branche profonde

La thérapeutique, essentiellement chirurgicale, à condition que les exams électrophysiologiques aient extrémisé le niveau et le stade de l'atteinte, et que l'atteinte de la branche motrice soit mise en évidence par les tests électrophysiologiques.

– Pour les atteintes non traumatiques, on ne retrouvant pas d'une indication chirurgicale intéressant la gouttière radiale de l'humérus, la mise en échappe de l'avant-bras s'avère bénéfique.

– Epicondylalgie rebelle et récidivante.

– La pression antérieure de la tête radiale réveille la douleur, en une zone sensible à l'entrée du supinateur.

– La sangle du muscle est pincée. L'extension contrariée du médius, l'avant-bras étant en extension et pronation, déclenche les algies.

– Douleur provoquée en plaçant l'avant-bras en pronation complète et s'opposant à la supination pour mettre en tension le supinateur.

– Des atteintes motrices sont possibles. Elles intéressent à une mesure inégale les extenseurs de la main et des doigts, respectant le triceps, le brachioradial et les radiaux.

Branche superficielle

Elle peut être atteinte dans certains cas, et entraîner à une douleur intéressant la première articulation métacarpo-phalangienne, ou des tendons avoisinants, pouvant faire croire à une inflammation articulaire ou à une maladie de Quervain.

EXPLORATIONS ÉLECTROPHYSIOLOGIQUES

Elles demeurent un examen capital. Elles montrent le caractère neurogène périphérique de l'atteinte, apprécient son degré, évaluent les retards de

8 NERFS DIGITAUX (*N. DIGITALES*)

Une neuropathie canalaire d'un ou plusieurs nerfs digitaux peut exister dans la main au niveau du tunnel intermétacarpien. Elle peut donner lieu à de fausses interprétations évoquant un syndrome canalaire carpien.

CONSIDÉRATIONS ANATOMIQUES

Le tunnel intermétacarpien est le lieu de passage par lequel les nerfs interdigitaux, les vaisseaux digitaux et les muscles lombricaux quittent la région palmaire pour gagner leurs terminaisons dans les doigts. Il s'agit d'un conduit situé entre les ligaments métacarpiens transverses superficiels et profonds qui relient deux têtes de métacarpiens adjacents. Ce tunnel est en conséquence à la partie proximale de la surface palmaire de l'espace interdigital (fig. 24).

Les nerfs interdigitaux proviennent du nerf médian et du nerf ulnaire :

– Chaque nerf interdigital se divise en deux branches, juste avant ou à l'entrée du tunnel. Elles vont devenir les nerfs digitaux propres (nerfs collatéraux des doigts).

– Ils se ramifient de telle manière que chaque paire assure l'innervation sensitive des faces opposées d'un espace interdigital (fig. 25).

– Provenant du nerf médian, la première paire innerve la face interne du pouce et la face externe de l'index, la deuxième paire la face interne de l'index et la face externe du médius, la troisième paire la face interne du médius et la face externe de l'annulaire.

– L'innervation sensitive de la face interne du 4e doigt et externe du 5e doigt est assurée par les nerfs digitaux en provenance du nerf ulnaire.

– Le nerf interdigital destiné aux 3e et 4e doigts est en général constitué par une anastomose entre les nerfs médian et ulnaire

CONSIDÉRATIONS ÉTIOLOGIQUES

Trois processus étiologiques peuvent être considérés :

Traumas

– Doigt forcé en hyperextension et en déviation latérale, entraînant une tension anormale du nerf contre le bord du ligament transverse profond.

– Trauma direct de la main de direction antéropostérieure (tournevis, handball, serrements forcés).

© MASSON. La photocopie non autorisée est un délit.

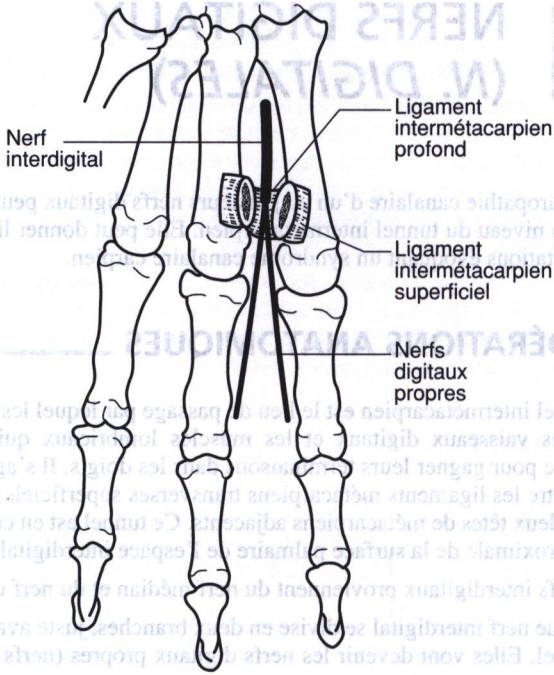

Fig. 24. *Tunnel intermétacarpien. Passage d'un nerf interdigital.*

Rétrécissements tunnellaires

– Atteintes rhumatologiques rétrécissant la lumière du tunnel intermétacarpien, ainsi que des processus arthrosiques ou différents éléments de la pathologie abarticulaire métacarpo-phalangienne.

– Microtraumatismes répétés avec leurs conséquences inflammatoires entraînant une atteinte canalaire. Le maintien de la voûte palmaire protège les nerfs interdigitaux, mais certaines positions professionnelles ou sportives le mettent en défaut, et facilitent l'influence pathologique de microtraumatismes répétés. (hand-ball, pelote basque à main nue, bowling, escalade).

Affections neurologiques

Certaines affections neurologiques engendrent des neuropathies distales. Elles peuvent provoquer une atteinte des nerfs digitaux évoquant un syndrome tunnellaire ou bien peuvent se combiner avec celui-ci (diabète, éthylisme, neuropathies urémiques).

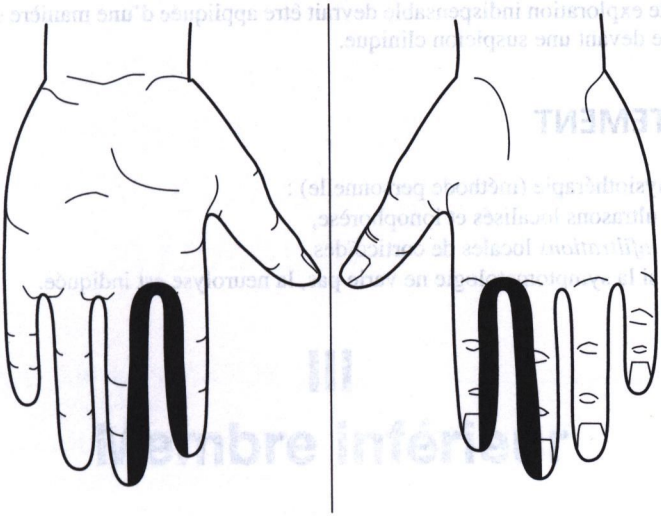

Fig. 25. *Innervation sensitive d'un espace interdigital.*

DIAGNOSTIC

– Douleur dans un ou deux doigts, sensation de brûlure.
– Suivant la durée et l'intensité de la neuropathie, troubles sensitifs allant de l'hyperesthésie à l'hypoesthésie.
– Souvent, manifestations vaso-motrices : doigt froid, ou simulation d'un phénomène de Raynaud.
– Anamnèse, à la recherche d'un trauma localisé ou bien d'une activité gestuelle particulière, professionnelle ou sportive.
– La palpation à la face palmaire de l'espace interdigital, entre les têtes des métacarpiens, détermine une sensibilité aiguë du nerf interdigital.
– L'hyperextension du doigt au niveau de l'articulation métacarpo-phalangienne provoque une réaction algique sévère.
– L'hyperextension avec écartement latéral forcé du doigt engendre une douleur prononcée.
– La topographie rétrograde des phénomènes douloureux possible, pouvant égarer le diagnostic.
– Le test par infiltration de corticoïdes.

EXPLORATION ÉLECTROPHYSIOLOGIQUE

Elle repose sur la mesure des conductions sensitives des nerfs digitaux suivant la technique de G. de Bisschop.

© MASSON. La photocopie non autorisée est un délit.

Cette exploration indispensable devrait être appliquée d'une manière systématique devant une suspicion clinique.

TRAITEMENT

– Physiothérapie (méthode personnelle) :
- ultrasons localisés et ionophorèse,
- *infiltrations* locales de corticoïdes,
- si la symptomatologie ne varie pas, la neurolyse est indiquée.

III
Membre inférieur

Cette exploration indispensable devrait être appliquée d'une manière systématique devant une suspicion clinique.

TRAITEMENT

- Physiothérapie (méthode personnelle)
  - ultrasons localisés et monocitaires
  - *infiltrations* locales de corticoïdes,
  - si le symptomatologie ne varie pas, la neurolyse est indiquée.

III
Membre inférieur

9 NERF CUTANÉ LATÉRAL DE LA CUISSE OU NERF FÉMORO-CUTANÉ *(N. CUTANEUS FEMORIS LATERALIS)*

RAPPEL ANATOMIQUE

Nerf sensitif, d'origine radiculaire L2 - L3 qui :

– chemine sur le muscle iliaque,
– atteint l'épine iliaque antéro-supérieure (EIAS),
– traverse un tunnel ostéofibreux formé du dédoublement de l'arcade crurale en dedans de son insertion dur l'EIAS (fig. 26),
– traverse le fascia lata,
– arrive à la face externe de la cuisse,
– devient superficiel, innervant la face externe de la cuisse, jusqu'au genou.

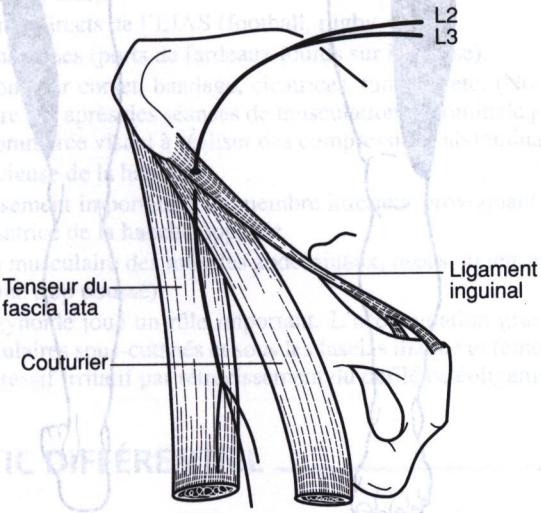

Fig . 26. *Nerf cutané latéral de la cuisse. Orifice canalaire dans le ligament inguinal.*

ASPECT CLINIQUE

– Début relativement brusque, mais l'installation peut être progressive,
– Troubles de la *sensibilité* (méralgie paresthésique). Topographie s'étendant sur la partie antéro-externe de la cuisse, débutant au niveau de l'EIAS, dessinant l'image classique d'une « raquette de neige », atteignant le bord supérieur de la rotule (fig. 27),
– Paresthésies avec souvent hyperesthésie cutanée,
– Hypoesthésie, parfois anesthésie totale,
– Quelquefois, hyperesthésie avec décharges électriques et fourmillements douloureux,
– Le chaud et le froid sont mal perçus,
– Frottements des vêtements pénibles, parfois brûlures intenses,
– Irradiations atypiques assez fréquentes : fesse, aine, scrotum,
– Parfois, troubles *trophiques*, avec une peau lisse et dépilée.

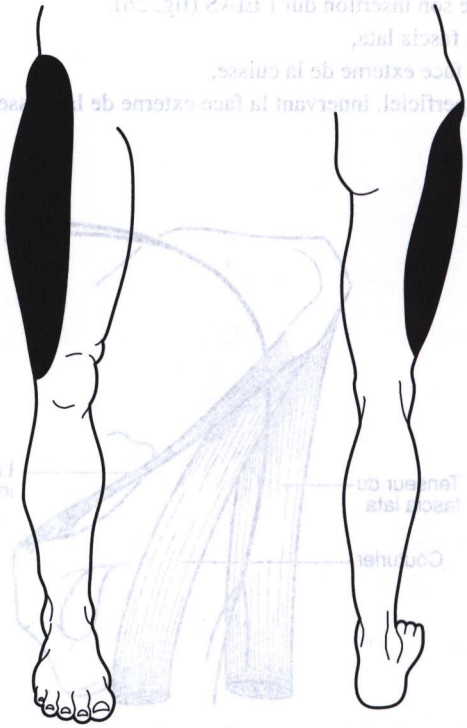

Fig. 27. *Nerf cutané latéral de la cuisse. Territoire cutané.*

EXPLORATION

– Recherche des troubles sensitifs.
– Hypoesthésie ou dysesthésies cutanées,
– Anesthésie, douloureuse ou véritable.
– Réveil de la paresthésie par une pression sur une zone située à un travers de doigt en dedans et au dessous de l'EIAS.
– Signe de Lasègue latéral de Mumenthaler, consistant en hyperextension de la cuisse, le patient étant couché en décubitus controlatéral.
– Test de l'infiltration locale de corticoïdes sur le point de l'EIAS.
– Mesure des vitesses de conduction nerveuse sensitives.

MÉCANISMES PATHOGÉNIQUES

– Lorsque le canal ostéofibreux de la traversée du nerf à l'arcade crurale est étroit, on peut expliquer ainsi les nombreuses formes « essentielles ».
– Le point d'enclavement situé à l'EIAS, où le nerf passe à travers la partie externe, dédoublée, du ligament inguinal, constitue une zone de fixation. Plus bas, le nerf est maintenu dans la zone de traversée du fascia lata. En conséquence, si l'extrémité du membre est en adduction, le nerf est tendu contre le point d'enclavement. Il existe un processus analogue lors des inclinaisons pelviennes par changement de position du tronc. Ces dernières peuvent être d'ailleurs provoquées par des spasmes musculaires.
– Troubles des mécanismes myoligamentaires responsables de la statique vertébrale (basket-ball).
– Traumatismes directs de l'EIAS (football, rugby, boxe).
– Microtraumatismes (ports de fardeaux lourds sur la cuisse).
– Compressions par corset, bandage, cicatrices, tumeurs etc. (Nous en avons constaté quatre cas après des séances de musculation abdominale par un appareillage du commerce visant à réaliser des compressions abdominales).
– Attitude vicieuse de la hanche.
– Raccourcissement important d'un membre inférieur provoquant une adduction compensatrice de la hanche opposée.
– Hypertonie musculaire des muscles abdominaux, psoas ou tenseur du fascia lata (culturisme trop poussé).
– L'obésité gynoïde joue un rôle important. L'accumulation graisseuse dans les tissus cellulaires sous-cutanés et sous les fascias iliaque et fémoral entraîne un état compressif irritatif par rétrécissement du défilé ostéoligamentaire.

DIAGNOSTIC DIFFÉRENTIEL

Il existe une neuropathie accompagnant des désordres vertébraux situés au dessus de L4. Elle provient du nerf fessier supérieur, moteur, qui atteint le tenseur du fascia lata, le petit fessier, le grand fessier, la région trochanté-

rienne et l'articulation de la hanche, donnant un tableau de « fausse méralgie somesthésique ».

L'atteinte de la sensibilité profonde intéresse la région fessière externe et irradie à la face externe de la cuisse jusqu'au genou, mais il n'y a pas d'atteinte de la sensibilité cutanée. Le nerf cutané dorsal de la cuisse n'est pas sensible.

TRAITEMENT

Les indications chirurgicales sont rares :

– Dans les cas de déséquilibre du bassin, on peut essayer le port d'une talonnette du côté controlatéral.

– Le traitement classique repose sur les *infiltrations locales de corticoïdes*, faites à un travers de doigt en dedans et au dessous de l'EIAS, avec une aiguille enfoncée perpendiculairement de 3 à 4 cm. Nous complétons cette méthode par une irradiation d'ultrasons en point fixe, sur la même zone.

– En cas d'échec, on peut avoir recours à la neurolyse.

10 SYNDROME DU CANAL D'ALCOCK

Le syndrome du canal d'Alcock est caractérisé par une atteinte proximale du *nerf pudendus* (nerf honteux) dans un canal ostéo-musculo-aponévrotique constitué par l'ischion et l'obturateur interne.

RAPPEL ANATOMIQUE

Le nerf pudendus (S2-S4) :

– quitte le petit bassin par la grande échancrure sciatique,

– contourne l'épine sciatique vers l'arrière,

– revient dans le petit bassin par la petite échancrure sciatique,

– chemine dans la paroi latérale la fosse ischio-rectale dans le *canal honteux (ou d'Alcock)*,

– arrive au-dessous de la symphyse et se termine par sa branche terminale à la face dorsale du pénis ou du clitoris.

MÉCANISME PATHOGÉNIQUE

Cette atteinte est caractérisée par une fibrose du canal musculo-ostéo-aponévrotique dans lequel est contenu le nerf pudendus. Il s'agit d'un véritable syndrome canalaire.

Ce processus est la plupart du temps idiopathique. Mais il faut tenir compte de certaines circonstances favorisantes comme des neuropathies préexistantes (diabète ou éthylisme, maladies générales, polyarthrite rhumatoïde ou hypothyroïdie).

Toutefois, on peut incriminer l'incidence de certains sports provoquant des chocs ou des vibrations répétés sur le bassin (cyclisme, motocyclisme, trial, équitation).

SÉMÉIOLOGIE

– Douleur spontanée permanente à type de brûlure et de paresthésies.

– Irradiation au pelvis.

– S'exacerbant en position assise, et se calmant en position debout et à la marche. Cette diminution des douleurs dans la position de décubitus ou à la station debout démontre l'existence de la tension du nerf dans son canal.

© MASSON. La photocopie non autorisée est un délit.

EXPLORATION

L'infiltration du canal d'Alcock sous repérage scanographique provoque une amélioration, mais qui n'intéresse qu'un tiers des cas environ.

Le diagnostic réel repose sur les *explorations électrologiques* qui permettent d'affirmer l'organicité des troubles. Celles-ci comportent :

– L'exploration *électromyographique* des muscles du plancher périnéal, qui permet la mise en évidence de signes neurogènes périphériques.

– La mesure des *latences sacrées* (latence des réflexes bulbo-caverneux, bulbo-anal, bulbo-transverse, bulbo-strié), effectuée par stimulation de la voie afférente sensitive avec recueil dans un des muscles du plancher périnéal (latence normale : 44 ms).

– L'enregistrement des *potentiels évoqués somesthésiques* à partir du nerf pudendus. On explore ainsi l'intégrité de l'ensemble des voies lemniscales intervenant dans le contrôle neurologique de l'appareil vésico-sphinctérien depuis la périphérie jusqu'au cortex pariétal, en passant par les voies sensitives médullaires.

– On enregistre parallèlement les *potentiels évoqués somesthésiques médullaires*. Cette technique permet de préciser le niveau éventuel d'une atteinte médullaire ou radiculaire.

– La mesure de la *latence distale motrice* du nerf pudendus par stimulation endo-rectale près de l'épine ischiatique et recueil dans le muscle bulbo-carverneux, le sphincter strié urétral ou le sphincter anal. On explore ainsi la partie distale motrice. Ce dernier examen doit être considéré comme *un des plus importants* dans le cadre des douleurs périnéales (fig. 28).

– On évalue aussi les vitesses de conduction nerveuse du nerf dorsal de la verge.

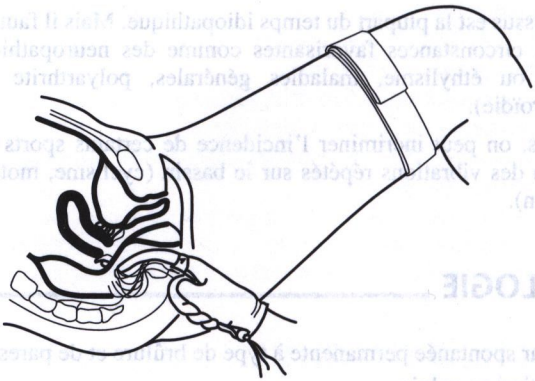

Fig. 28. *Exploration électrologique du canal d'Alcock. L'extrémité distale du gant comporte l'électrode de stimulation. L'électrode de détection est fixée à la base du doigt (électrode de St. Mark).*

L'ensemble de ces explorations permet d'extérioriser une origine des douleurs et de préciser leur localisation, en particulier dans le cas présent, au niveau du canal d'Alcock, et de faire un diagnostic différentiel avec les autres étiologies responsables d'un syndrome algique périnéal.

TRAITEMENT

– *Infiltrations* de la fosse ischio-rectale sous contrôle tomodensitométrique.
– *Infiltrations* d'anesthésiques et de clonidine par les trous sacrés ou par voie caudale.
– *Neurostimultion électrique*.
– En cas d'échec, on peut avoir recours à la *chirurgie*, visant à la libération du nerf pudendus par voir transglutéale ou transpérinéale, phénolisation du nerf dans son canal sous repérage scanographique, thermocoagulation du nerf.

Fig. 23. *Exploration électrologique du canal d'Alcock. L'extrémité distale du gant comporte l'électrode de stimulation. L'électrode de détection est fixée à la base du doigt (électrode de St. Mark).*

11 NERF FÉMORAL OU NERF CRURAL (*N. FEMORALIS*)

Ce nerf sensitivomoteur, provenant de L2-L3-L4, n'est pas réputé pour entrer dans le cadre des syndromes canalaires. Il est le siège de neuropathies de différentes étiologies : atteintes postchirurgicales, compressions instrumentales, hématome, abcès, syndromes de posture, etc. Il est très sensible à l'influence du diabète.

Toutefois, nos constatations électrologiques nous ont montré des cruralgies caractérisées par des ralentissements des vitesses de conduction nerveuse localisés au niveau de l'arcade crurale, en faveur d'un syndrome canalaire.

RAPPEL ANATOMIQUE

Le nerf fémoral :

– Descend entre le muscle iliaque et le psoas.

– Pénètre dans la cuisse en s'aplatissant sous l'arcade crurale, en dehors de l'artère fémorale dont il est séparé par la bandelette ilio-pectinée.

– Dans ce passage, il est très proche de la tête fémorale, dont il est séparé par des tissus tendineux et articulaires, durs et inextensibles.

– Le nerf est maintenu par le fascia provenant de son passage dans le muscle psoas.

– Au-dessous, il se divise en deux branches, antérieure et postérieure.

– La branche *cutanée*, sensitive, innerve la surface antérieure et interne de la cuisse et du genou, et intéresse la jambe presque jusqu'à l'hallux (fig. 29).

– La branche *motrice* innerve les muscles ilio-psoas, les quatre chefs du quadriceps, le pectiné et le sartorius (fig. 30).

ÉTIOLOGIE

– Les traumas constituent souvent un facteur de début.

– Le diabète donne naissance à des apparitions spontanées.

– Les hématomes qui engendrent une structuration fibreuse étirent le nerf contre la tête fémorale.

– Parfois se pose le problème de l'incidence d'une prothèse fémorale.

– Positions assises de longue durée ou répétées, en flexion prononcée bassin-cuisse (automobilisme, cyclisme).

© MASSON. La photocopie non autorisée est un délit.

Fig. 29. *Nerf fémoral. Innervation cutanée.*

DIAGNOSTIC

Il repose sur trois facteurs, variables en intensité suivant le degré lésionnel :

– troubles de la sensibilité ;

– douleur au niveau du ligament inguinal, s'étendant aux zones d'innervation sensitive ;

– sensibilité de l'aine ;

– diminution de la sensibilité cutanée ;

– diminution du réflexe patellaire ;

– faiblesse ou atrophie du quadriceps. Dans les lésions complètes : impossibilité de fléchir la cuisse sur l'abdomen ou d'étendre la jambe.

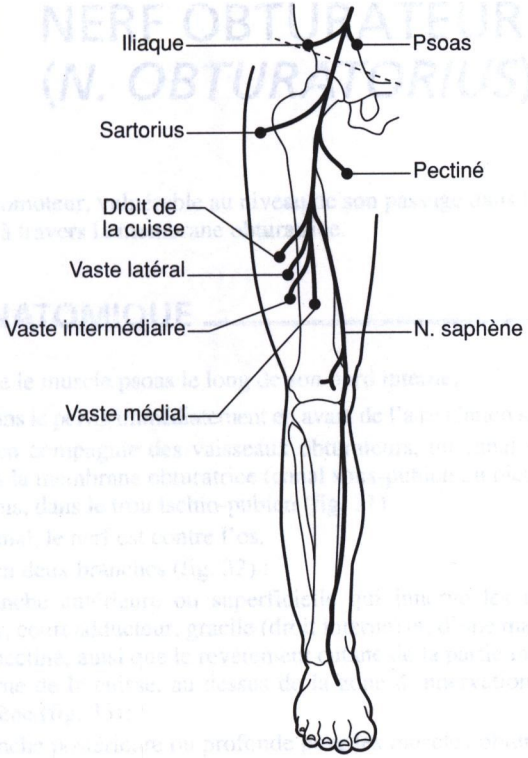

Fig. 30. *Nerf fémoral. Innervation motrice.*

EXPLORATION ÉLECTROPHYSIOLOGIQUE

Elle est d'un grand secours, pour faire la part de ce qui est un freinage au niveau de l'arcade crurale, d'une neuropathie du nerf fémoral et, surtout, d'une radiculopathie. Elle apprécie la vitesse de conduction nerveuse segmentaire au niveau du l'arcade crurale, et les lésions éventuelles du quadriceps. La stimulation doit être effectuée au dessus et au dessous de l'arcade crurale.

TRAITEMENT

– *Infiltrations.* Patient en décubitus dorsal. Repérer les battements de l'artère fémorale et l'arcade crurale. Enfoncer l'aiguille en dehors de l'intersection de l'artère fémorale et de l'arcade crurale perpendiculairement à la peau, à environ 1 cm de profondeur.

– Suivant les conditions étiologiques, on fait appel à la neurolyse.

Fig. 30. Nerf fémoral (innervation motrice).

12 NERF OBTURATEUR (*N. OBTURATORIUS*)

Nerf sensitivomoteur, vulnérable au niveau de son passage dans le canal sous-pubien situé à travers la membrane obturatrice.

RAPPEL ANATOMIQUE

Le nerf quitte le muscle psoas le long de son bord interne,

– Descend dans le pelvis immédiatement en avant de l'articulation sacro-iliaque,

– Traverse, en compagnie des vaisseaux obturateurs, un canal ostéo-fibreux ménagé dans la membrane obturatrice (canal sous-pubien ou bien obturateur), contre le pubis, dans le trou ischio-pubien (fig. 31).

– Dans ce canal, le nerf est contre l'os,

– Se divise en deux branches (fig. 32) :

- une branche antérieure ou superficielle qui innerve les muscles long adducteur, court adducteur, gracile (droit interne) et, d'une manière inconstante, le pectiné, ainsi que le revêtement cutané de la partie inférieure de la face interne de la cuisse, au dessus de la zone d'innervation sensitive du nerf saphène (fig. 33);
- une branche postérieure ou profonde pour les muscles obturateur externe et grand adducteur;
- il faut signaler aussi une branche articulaire pour l'articulation de la hanche.

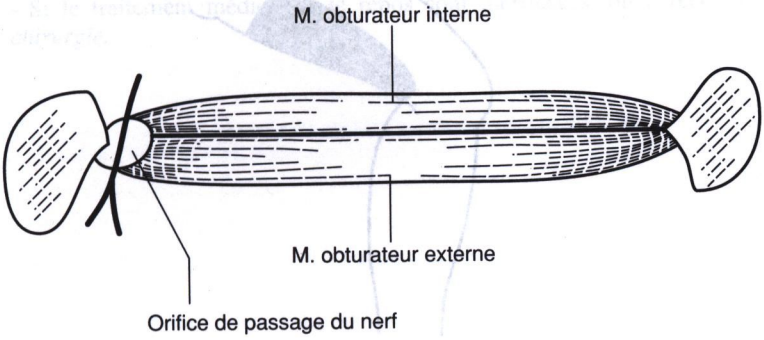

Fig. 31. *Nerf obturateur. Traversée du muscle obturateur.*

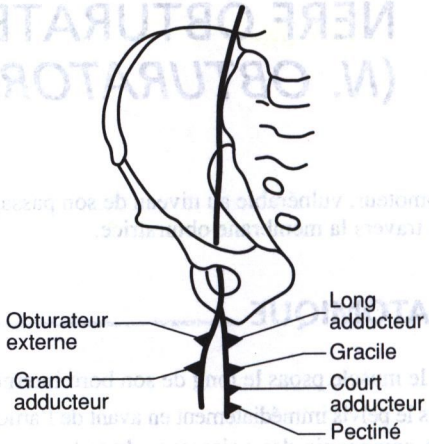

Fig. 32. *Nerf obturateur. Innervation motrice.*

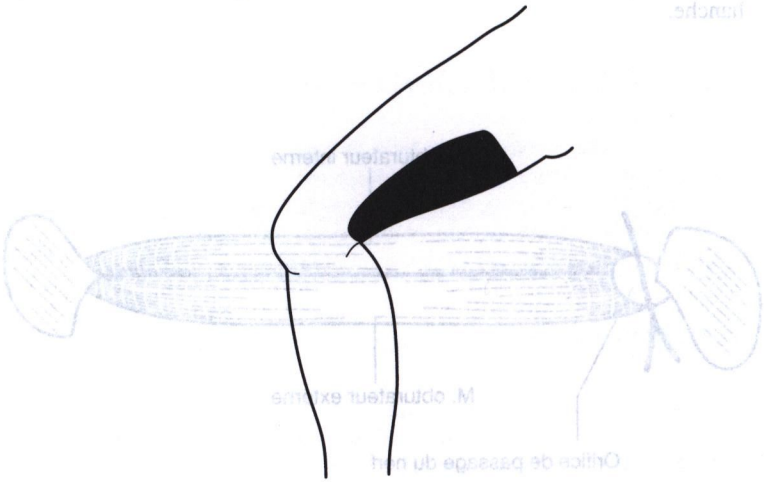

Fig. 33. *Nerf obturateur. Innervation sensitive.*

MÉCANISMES PATHOGÉNIQUES

Le nerf est parfois traumatisé directement, sauf en cas de fracture du pelvis ou de complications de la chirurgie génito-urinaire.

Une hernie obturatrice provoque une douleur dans la région d'innervation lorsque la pression abdominale augmente.

Les ostéites du pubis provoquent un enclavement du nerf lorsque le canal est comprimé par un œdème des tissus environnants.

DIAGNOSTIC

– Douleur dans le territoire d'innervation, mais insignifiante par rapport à celle résultant des lésions compressives du canal.
– Douleur associée à une faiblesse des muscles adducteurs.
– Douleur telle qu'elle constitue une urgence. Elle irradie depuis le bas de l'aine et atteint la face interne de la cuisse. Elle n'est pas calmée par le repos.
– Si une hernie obturatrice est encore mobile, une augmentation de la pression abdominale (toux par exemple) engendre une irradiation caractéristique
– Paralysie des muscles adducteurs qui compromet la station debout et la marche. Le membre atteint ne peut plus être croisé sur le membre controlatéral.
– L'essentiel du diagnostic repose sur l'association des signes cliniques et l'*électromyographie* des adducteurs.

TRAITEMENT

– *Infiltrations.* Patient en décubitus dorsal. Repérer l'épine du pubis. Enfoncer l'aiguille à un travers de doigt en dehors de l'épine du pubis perpendiculairement à la peau, contre la branche horizontale du pubis (bord antéro-inférieur) à 3 cm de profondeur environ au niveau du canal sous-pubien.
– Si le traitement médical et le repos sont inefficaces, on a recours à la *chirurgie.*

© MASSON. La photocopie non autorisée est un délit.

MÉCANISMES PATHOGÉNIQUES

Le nerf est parfois traumatisé directement, soit en cas de fracture du pelvis ou de complications de la chirurgie gynécologique.

Une hernie obturatrice provoque une douleur dans la région o immédiatement lorsque la pression abdominale augmente.

Les oedèmes du pelvis provoquent un ralentissement du nerf lorsque le canal est comprimé par un oedème des tissus environnants.

DIAGNOSTIC

- Tenir en mains le territoire d'innervation, mais souvent différence par rapport à celle résultant des lésions compressives du canal.
- Penser associée à une faiblesse des muscles adducteurs.
- Penser telle qu'elle constitue une urgence. Elle n'existe depuis le cas de l'aire et atteint la face interne de la cuisse. Elle n'est pas calmée par le repos.
- Si une hernie obturatrice est encore possible, une augmentation de la pression abdominale (toux par exemple) engendre une irradiation caractéristique.
- Faiblesse des muscles adducteurs qui compromet la station debout et la marche. Le membre atteint ne peut plus croiser sur le membre controlatéral.
- L'essentiel du diagnostic repose sur l'association des signes cliniques et l'électromyographie des adducteurs.

TRAITEMENT

- Infiltration. Parfois en dégageant dessus. Rapprocher l'épine du pubis. Enlever l'aiguille à un travers de doigt en dehors de l'épine du pubis perpendiculairement à la peau, contre la branche horizontale du pubis (oui) antéro-intérieur à 2 cm de profondeur environ au niveau du canal cuisse-pubien.
- Si le traitement réduit le repos sont nécessaires, on a recours à la chirurgie.

Fig. 33. Nerf obturateur (nerf sensitif).

13 NERF ILIO-INGUINAL *(N. ILIOINGUINALIS)*

Ce nerf, de type sensitivomoteur, peut être comprimé au niveau de l'épine iliaque antéro-supérieure (EIAS). A ce niveau, il peut être soumis à des agressions et engendrer ainsi des inguinalgies qui gênent parfois les mouvements actifs de la hanche.

RAPPEL ANATOMIQUE

Le nerf ilio-inguinal :

– Provient des racines L1-L2,

– Descend latéralement jusqu'à un point en dedans de l'EIAS,

– Change alors brusquement de direction pour aller de dehors en dedans,

– Perfore le muscle transverse ou son aponévrose d'origine,

– Se termine vers le cordon spermatique ou le ligament rond.

– Il donne des fibres motrices aux muscles transverse de l'abdomen et oblique interne.

Sa compression ou plutôt son irritation peut se produire dans la région de changement de direction, en dedans de l'EIAS.

CONSIDÉRATIONS CLINIQUES

Les signes cliniques sont caractérisés par :

– des algies à la partie supéro-interne de la cuisse, s'étendant tout le long de l'aire crurale, jusqu'au scrotum ou aux grandes lèvres. Elles sont accentuées par la station debout et par des mouvements de la hanche qui accroissent la tension des abdominaux, ainsi que par la toux ;

– des troubles sensitifs variables recouvrant la même zone (fig. 34) ;

– une faiblesse musculaire lorsque l'atteinte constatée est sévère ;

– une douleur irradiant dans le territoire sensitif, déclenchée par la pression en dedans de l'EIAS ;

– une conservation des mouvements passifs de la hanche ;

– une nette limitation des mouvements actifs, sauf si des coxopathies vraies sont à l'origine de la neuropathie.

© MASSON. La photocopie non autorisée est un délit.

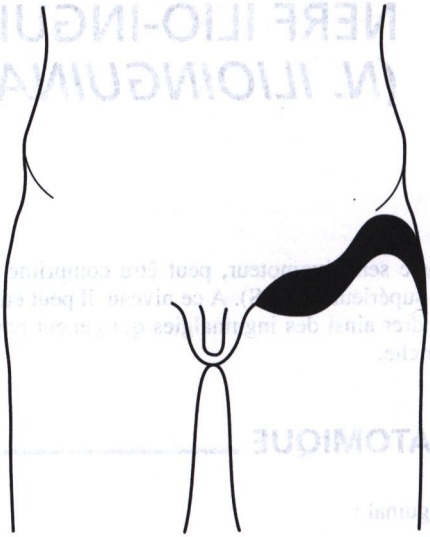

Fig. 34. *Nerf ilio-inguinal. Innervation sensitive.*

ÉTIOLOGIE

On peut considérer deux grandes formes de causes étiologiques :

– des atteintes coxo-fémorales qui sont principalement dues à la perte de la sphéricité de la tête fémorale (séquelles d'épiphysiolyse par exemple). On constate une limitation des rotations et, lors du pas postérieur, une absence de la rotation interne du fémur, indispensable lorsque l'hémibassin opposé tourne l'avant, créant des phénomènes compensateurs de rotation et de flexion latérale au niveau du rachis lombaire supérieur et des atteintes secondaires dégénératives ;

– des relâchements musculaires du transverse et de l'oblique interne (petit oblique) apparaissant principalement chez les obèses, avec ou sans cellulagies, engendrés par une faiblesse musculaire de ces deux muscles.

TRAITEMENT

– Anti-inflammatoires par voie générale.

– *Infiltrations* locales de corticoïdes au point de conflit, c'est-à-dire en dedans de l'EIAS.

– La chirurgie par neurolyse peut être nécessaire, mais elle nécessite une étude *électrologique préopératoire.*

14 NERF SAPHÈNE INTERNE (*N. SAPHENUS*)

Nerf sensitif (L3-L4), né du nerf fémoral, innervant la région cutanée interne du genou, de la jambe et l'articulation du genou. Présente deux points de conflit : la sortie du canal de Hunter et le bord postérieur du condyle interne (rameau infrapatellaire).

RAPPEL ANATOMIQUE

Il s'agit d'une branche du nerf fémoral qui :

– Chemine le long du bord supérieur du muscle sartorius (m. couturier).

– Passe dans le canal des adducteurs ou canal de Hunter, recouvert par une toile fibreuse tendue entre le vaste médial (vaste interne) et le grand adducteur, ces deux derniers muscles formant les bords du canal. Celui-ci s'arrête à quatre travers de doigt du bord supérieur du condyle.

– Se subdivise en deux branches avant de quitter le canal, l'une rotulienne, l'autre cutanée qui suit la veine saphène médiale sur tout son trajet.

– Perfore le toit du canal constitué par l'aponévrose fémorale profonde et le sartorius.

– La *branche cutanée* (rameaux cutanés médiaux de la jambe) innerve la peau de la face antéro-interne de la jambe, s'étendant au-delà du bord antérieur du tibia à la face antérieure de la jambe, et pouvant même atteindre l'hallux sur le bord du pied (fig. 35).

– La *branche rotulienne* (rameau infrapatellaire) perfore le muscle sartorius ou son tendon et innerve la région cutanée sous-rotulienne (fig. 36). Celle-ci forme un petit rameau qui s'insinue entre les faisceaux supérieurs et profonds du ligament latéral interne, en constituant une zone de risque lors d'une protrusion du ménisque interne, d'un ostéophyte ou d'une intervention chirurgicale.

CONSIDÉRATIONS CLINIQUES

– Douleur paresthésique intéressant la partie interne du genou, avec irradiation possible jusqu'à la partie interne du pied. Elle est augmentée lors de la montée d'un escalier.

– La marche s'effectue avec le genou à demi fléchi, le pied en équin, par suite d'une accentuation de la douleur lors de l'extension complète du genou.

– Ce trouble mécanique peut retentir sur le métatarse et être à l'origine d'une maladie de Morton.

© MASSON. La photocopie non autorisée est un délit.

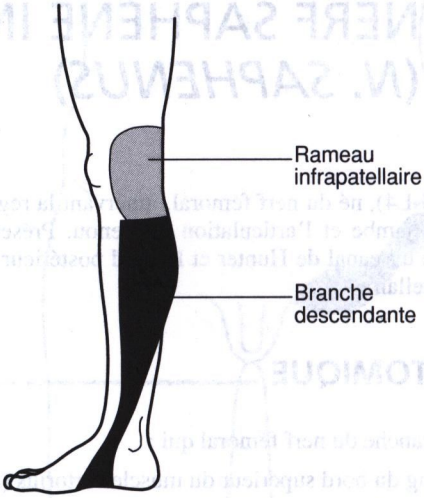

Fig. 35. *Nerf saphène interne. Innervation cutanée.*

– Une pression exercée à quatre travers de doigt au-dessus du condyle interne, sur le bord antérieur du sartorius, aggrave les algies.

– Le syndrome algique est calmé par des infiltrations de corticoïdes.

– Le diagnostic est précisé par une mesure étagée des vitesses de conduction nerveuse sensitives.

MÉCANISMES PATHOGÉNIQUES

– Le syndrome peut apparaître sans antécédents traumatiques connus. Il s'agit en général d'une femme adulte ayant dépassé la quarantaine, présentant une surcharge graisseuse des membres inférieurs, avec des amas cellulo-algiques latéro-internes. Un *genu varum* est fréquent avec torsion tibiale interne.

– On peut trouver à l'origine une obstruction vasculaire du nerf saphène dans le canal de Hunter, à partir des vaisseaux qui cheminent au sein de celui-ci.

– Les traumas directs de la cuisse constituent une étiologie rare, sauf au cours de certains sports comme le football (rugby, football, football américain, handball).

– Les traumas indirects du genou engendrent une torsion ou une angulation qui aboutit à une instabilité, à des blocages et une certaine laxité chronique.

– Il faut insister sur les activités qui sollicitent un hyperfonctionnement du muscle sartorius lorsque le genou est en extension, aboutissant à une compression du nerf contre le bord postérieur du condyle interne.

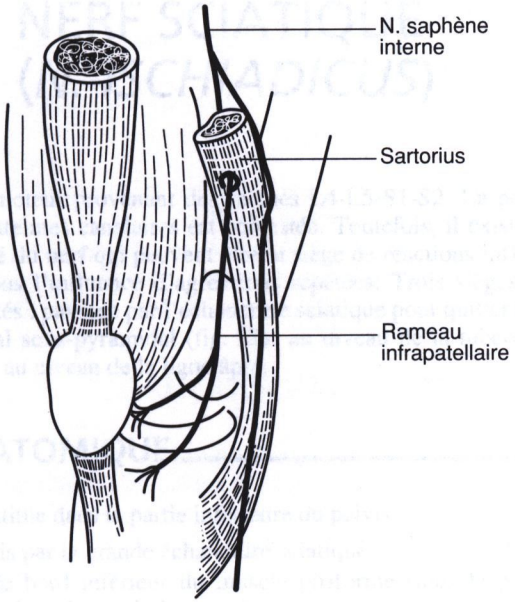

Fig. 36. *Nerf saphène interne. Rameau infrapatellaire au genou.*

TRAITEMENT

– Les formes légères peuvent bénéficier du repos, des techniques physiothérapiques, des infiltrations et des médications anti-inflammatoires.

En ce qui concerne les *infiltrations,* une grande prudence s'impose par suite de la proximité des vaisseaux fémoraux.

– Pour les cas rebelles, on préconise la neurolyse avec translocation du nerf en avant de la zone de compression, et parfois, une ténotomie partielle.

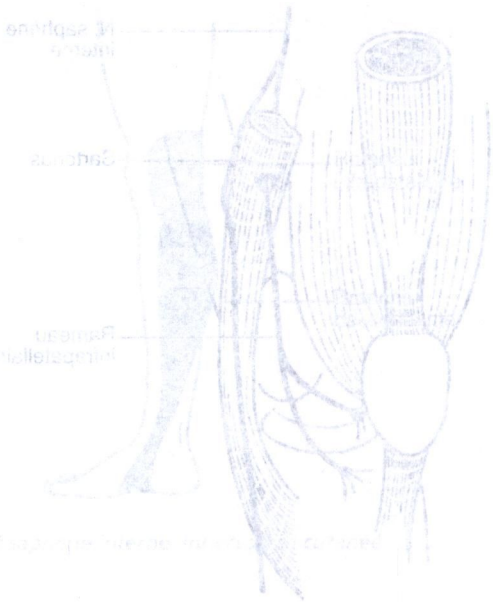

15 NERF SCIATIQUE (*N. ISCHIADICUS*)

Nerf sensitivomoteur provenant des racines L4-L5-S1-S2. La possibilité de l'existence d'atteintes canalaires est contestée. Toutefois, il existe des zones de vulnérabilité du nerf qui peuvent être le siège de réactions inflammatoires et fibreuses sous l'influence d'agressions répétées. Trois sièges privilégiés peuvent être cités : passage par l'échancrure sciatique pour quitter le pelvis, au niveau du canal sous-pyramidal (fig. 37) ; au niveau de la tubérosité ischiatique (fig. 37) ; au niveau de la ligne âpre.

RAPPEL ANATOMIQUE

Le nerf se constitue dans la partie inférieure du pelvis :

– quitte le pelvis par la grande échancrure sciatique ;

– passe entre le bord inférieur du muscle piriforme (muscle pyramidal du bassin) et le bord supérieur du ligament sacro-sciatique ;

– situé contre l'épine sciatique, il est accompagné en arrière par le nerf fessier inférieur (nerf petit sciatique) et en dedans par les vaisseaux honteux internes et ischiatiques ;

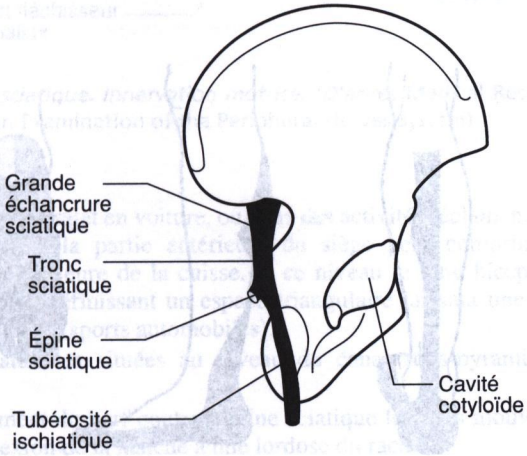

Fig. 37. *Nerf sciatique. Rapports avec l'os iliaque.*

– devient superficiel à la limite inférieure de la fesse, dans un angle formé par le muscle grand fessier et le chef long du muscle biceps (zone de vulnérabilité lors des pressions externes);

– au niveau du creux poplité devient le nerf tibial, abandonnant la branche de division avec le nerf péronier;

– innerve :

• la sensibilité cutanée de la partie externe et postérieure de la jambe et de la surface plantaire du pied (fig. 38),

• les muscles demi-tendineux, chef long du muscle biceps, demi-membraneux, partie interne du muscle grand adducteur, et tous les muscles de la jambe et du pied (fig. 39);

MÉCANISMES PATHOGÉNIQUES

– L'incidence de traumas externes directs au niveau de l'échancrure sciatique est exceptionnelle, par suite de la protection musculaire du nerf.

– Des injections musculaires peuvent engendrer une réaction fibreuse enclavant le nerf.

– Des hématomes peuvent s'organiser en une fibrose cicatricielle.

– Une chute brutale sur un objet dur, à partir de la position assise, peut traumatiser le nerf par un double mécanisme : Contusion au niveau de la zone de superficialité du nerf, pression du nerf contre le bord de l'échancrure sciatique.

– Position longtemps assise, la partie moyenne ou supérieure de la cuisse étant appuyée sur le bord antérieur de la chaise. Le tronc sciatique peut être comprimé à la partie supérieure du long biceps, et aboutir à une fibrose intra- ou extraneurale.

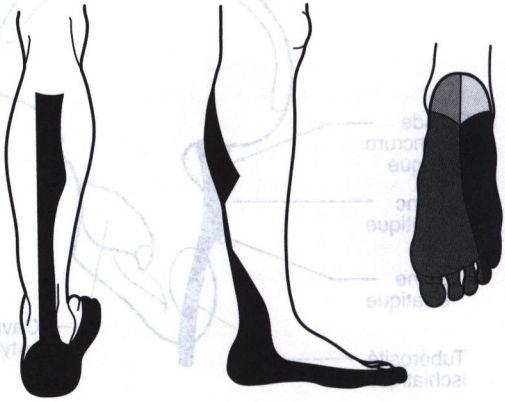

Fig. 38. *Nerf sciatique. Distribution cutanée.*

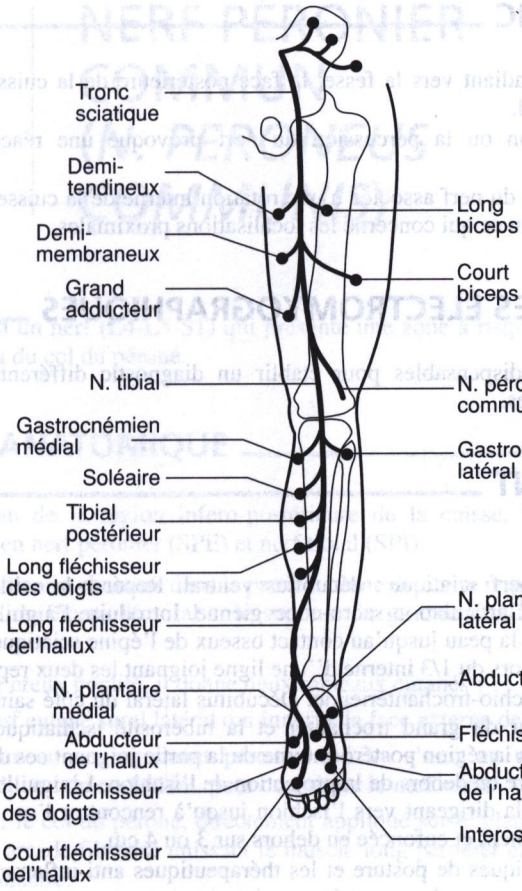

Fig. 39. *Nerf sciatique. Innervation motrice.* (*D'après* Medical Research Council Aids to an Examination of the Peripheral Nerves System).

– Lors d'un long trajet en voiture, ou dans des activités réclamant des déplacements constants, la partie antérieure du siège peut comprimer la partie moyenne ou inférieure de la cuisse. À ce niveau le long biceps s'écarte du demi-tendineux, définissant un espace triangulaire laissant une zone de non protection du nerf (sports automobiles).

– Dans les atteintes situées au niveau du canal sous-pyramidal, on peut évoquer :

- un étirement du nerf contre l'épine sciatique lors des mouvements associant la flexion de la hanche à une lordose du rachis ;
- une compression prolongée entre un plan dur et le rebord tranchant du bord inférieur du canal sous-pyramidal.

© MASSON. La photocopie non autorisée est un délit.

DIAGNOSTIC

– Douleur irradiant vers la fesse, la face postérieure de la cuisse, parfois la plante du pied.
– La palpation ou la percussion du nerf provoque une réaction algique irradiée.
– La pression du nerf associée à une rotation interne de la cuisse aggrave les symptômes, en ce qui concerne les localisations proximales.

TECHNIQUES ÉLECTROMYOGRAPHIQUES

Elles sont indispensables pour établir un diagnostic différentiel avec les radiculopathies.

TRAITEMENT

Infiltrations :

– Tronc du nerf sciatique : décubitus ventral. Repérer la saillie du grand trochanter et l'articulation sacro-coccygienne. Introduire l'aiguille perpendiculairement à la peau jusqu'au contact osseux de l'épine sciatique (6 à 8 cm), à 2 cm en dehors du 1/3 interne d''une ligne joignant les deux repères.
– Gouttière ischio-trochantérienne. Décubitus latéral du côté sain. Repérer le bord supérieur du grand trochanter et la tubérosité ischiatique. Introduire l'aiguille dans la région postéro-interne de la partie joignant ces deux repères, à un centimètre en dehors de la projection de l'ischion. L'aiguille est d'abord introduite en la dirigeant vers l'ischion jusqu'à rencontrer l'os, puis elle est retirée légèrement et enfoncée en dehors sur 3 ou 4 cm.
– Si les techniques de posture et les thérapeutiques anti-inflammatoires sont inefficaces, une neurolyse peut être envisagée.

16 NERF PÉRONIER COMMUN (*N. PERONEUS COMMUNIS*)

Il s'agit d'un nerf (L4-L5-S1) qui présente une zone à risque d'enclavement au niveau du col du péroné.

RAPPEL ANATOMIQUE

Au niveau de la région inféro-postérieure de la cuisse, le nerf sciatique bifurque en nerf péronier (SPE) et nerf tibial (SPI).

Le nerf péronier chemine dans la partie externe du creux poplité et passe entre le tendon du biceps fémoral et le sommet du gastrocnémien latéral (jumeau externe).

– Dans le creux poplité, il donne deux rameaux cutanés :

- le nerf cutané sural latéral qui innerve la face externe de la jambe,
- le rameau communicant péronier qui va s'unir au nerf cutané sural médial, issu du nerf tibial, pour constituer le nerf sural.

– Entoure le col du péroné, directement appliqué sur le plan osseux, et passe sous une arcade fibreuse unissant le muscle long péronier et l'aponévrose du muscle soléaire.

– Descend entre les insertions du long péronier latéral, à travers un orifice formé par le bord externe du péroné et la cloison intermusculaire externe, formant un canal ostéo-musculaire.

– Après son entrée dans la jambe, il donne naissance à un petit nerf récurrent qui est responsable de la sensibilité de la rotule.

– Appuyé contre le col du péroné, il se divise en ses deux branches terminales : le nerf péronier superficiel (nerf musculo-cutané) et le nerf péronier profond (nerf tibial antérieur).

– Le nerf péronier superficiel innerve les muscles péroniers, alors que le nerf péronier profond innerve les muscles de la loge antérieure de la jambe et le muscle court extenseur des orteils (muscle pédieux) (fig. 40).

– L'innervation cutanée intéresse la surface externe distale de la jambe et du dessus du pied. Une partie plus haute, externe, est innervée par une branche cutanée externe provenant du nerf péronier dans le creux poplité au-dessus de l'interligne articulaire (fig. 41).

© MASSON. La photocopie non autorisée est un délit.

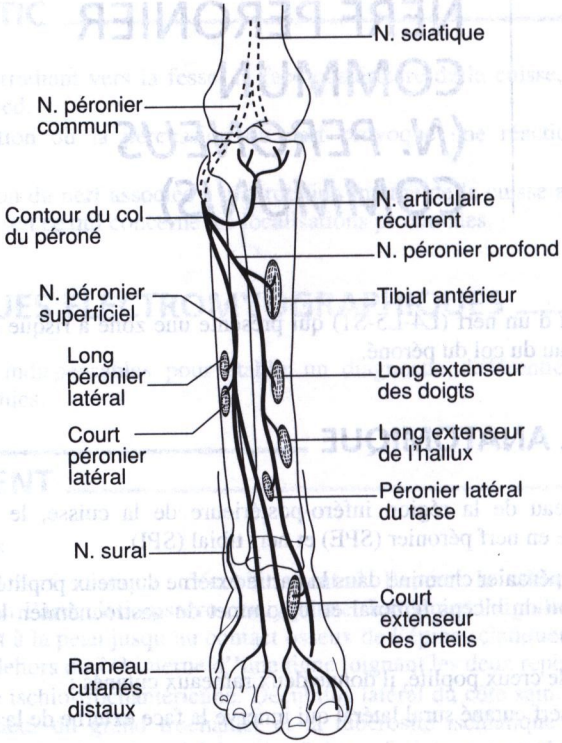

Fig. 40. *Nerf péronier. Innervation motrice.*

DONNÉES ÉTIOLOGIQUES

– Compression directe du nerf au niveau du col du péroné :
- plâtres serrés,
- fractures,
- contusions avec hématome.

– Compression sur la table d'opération. Au début la lésion du nerf est légère et réversible. Si elle est durable, elle s'organise et on assiste à un enclavement canalaire.

– Microtraumatismes positionnels ou professionnels :
- croisement de longue durée de la jambe (*cross leg syndrome* ou syndrome de la télévision),
- sujets grabataires ayant le pied en équin déterminant une compression par la traction permanente associée aux pressions constantes d'un décubitus prolongé,

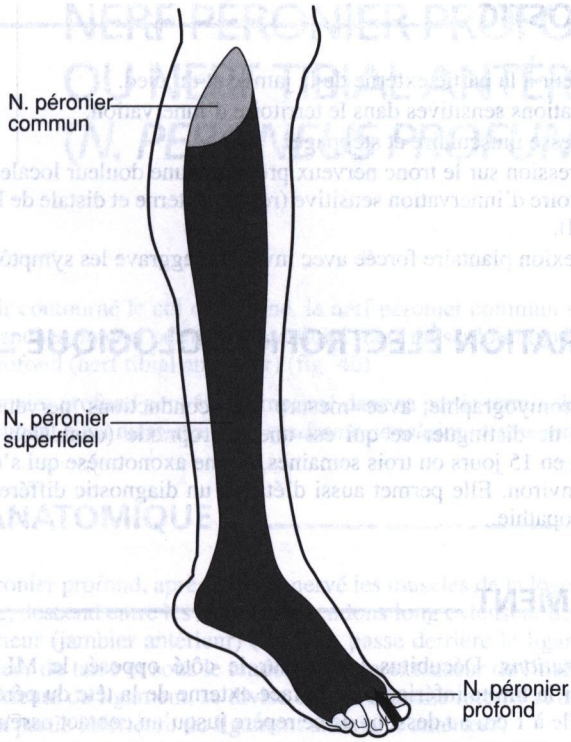

Fig. 41. *Nerf péronier. Innervation sensitive.*

• voyages en avion de longue durée, avec le genou appuyé contre la paroi (constatations personnelles),

• occupations professionnelles comportant des coups répétés du genou sur une machine ou une pédale (constatations personnelles) ou activités sportives exposant à des réceptions répétées sur la partie latérale du genou (ballons).

– Inversion du pied avec flexion plantaire (lors d'un trauma de la cheville par exemple), provoquant un étirement du nerf et sa compression.

– Kystes synoviaux ayant une incidence sur le cheminement du nerf.

– Maladies générales :

• Arthrite rhumatoïde,

• Collagénoses,

• Atteintes iatrogènes par les corticoïdes,

• Fragilisation nerveuse par le diabète.

© MASSON. La photocopie non autorisée est un délit.

DIAGNOSTIC

– Douleur à la partie externe de la jambe et du pied.
– Altérations sensitives dans le territoire d'innervation.
– Faiblesse musculaire et steppage.
– La pression sur le tronc nerveux provoque une douleur locale irradiant dans le territoire d'innervation sensitive (région externe et distale de la jambe et dos du pied).
– La flexion plantaire forcée avec inversion aggrave les symptômes.

EXPLORATION ÉLECTROPHYSIOLOGIQUE

L'électromyographie avec mesure des conductions nerveuses canalaires permet de distinguer ce qui est une neuropraxie (contusion nerveuse) qui guérira en 15 jours ou trois semaines, et une axonotmèse qui s'étendra sur six mois environ. Elle permet aussi d'établir un diagnostic différentiel avec une radiculopathie.

TRAITEMENT

– *Infiltrations.* Décubitus latéral sur le côté opposé, le MI en extension. Repérer la limite inférieure de la face externe de la tête du péroné. Introduire l'aiguille à 1 cm au dessous de ce repère jusqu'au contact osseux.
– Physiothérapie (ionophorèse d'iode et d'anti-inflammatoires).
– Correction du pied par semelle ou orthèse suivant l'étiologie.
– Dans les cas sévères, on peut envisager une neurolyse.

17 NERF PÉRONIER PROFOND OU NERF TIBIAL ANTÉRIEUR (*N. PERONEUS PROFUNDUS*)

Après avoir contourné le col du péroné, le nerf péronier commun s'est divisé en deux branches, le nerf péronier superficiel (nerf musculo-cutané), et le nerf péronier profond (nerf tibial antérieur) (fig. 40).

Le nerf péronier profond peut être comprimé dans sa partie terminale sur le dos du pied, donnant ainsi naissance à un *syndrome canalaire tarsien antérieur.*

RAPPEL ANATOMIQUE

Le nerf péronier profond, après avoir innervé les muscles de la loge antérieure de la jambe, descend entre les muscles et tendons long extenseur de l'hallux et tibial antérieur (jambier antérieur) (fig. 42), passe derrière le ligament annulaire antérieur du tarse et sous le tendon du long extenseur de l'hallux dans la partie supérieure du ligament, se divise en une branche interne et une branche externe à la partie inférieure du ligament annulaire antérieur.

La branche externe :

– est en relation intime avec les os du tarse,

– passe sous le muscle court extenseur des orteils (pédieux),

– fournit des branches aux muscles et aux articulations de la région externe du tarse.

La branche interne :

– continue sur le plan osseux vers le dos du pied,

– atteint la réunion des premier et second métatarsien,

– donne une branche au muscle premier interosseux dorsal,

– passe sous le tendon du court extenseur de l'hallux et traverse le fascia profond,

– atteint son innervation finale : la peau interdigitale entre le premier et le second orteil (fig. 43).

MÉCANISMES PATHOGÉNIQUES

– À la cheville ou au dos du pied, le nerf est particulièrement exposé aux traumas par suite de sa contiguïté avec l'os et de l'absence d'une couverture de tissus mous.

© MASSON. La photocopie non autorisée est un délit.

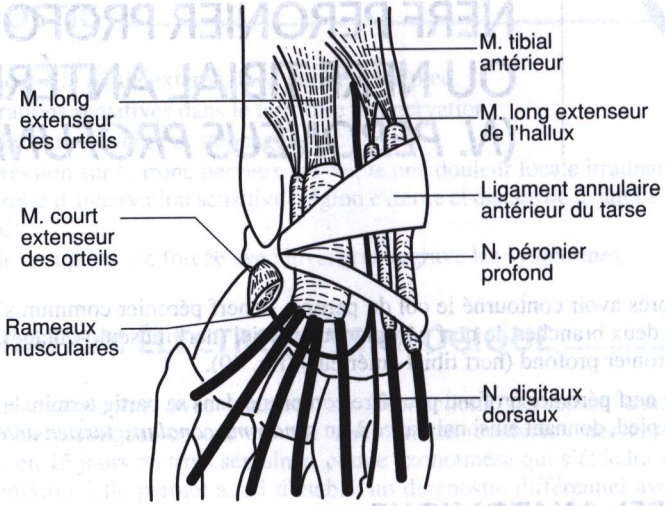

Fig. 42. *Nerf péronier profond. Canal tarsien antérieur.*

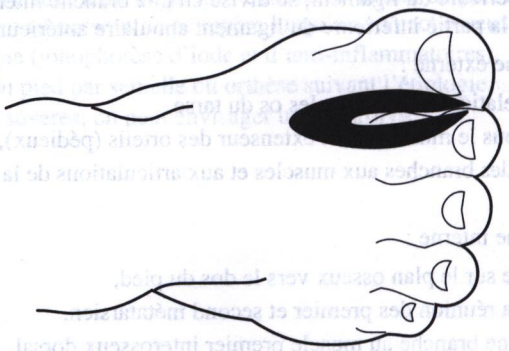

Fig. 43. *Nerf péronier profond. Innervation sensitive.*

– Traumas au niveau du dos du pied, par suite de la situation du nerf à proximité intime avec l'os, alors que les tissus environnants sont minces.

– Traumas directs par des objets chutant sur le dos du pied.

– Traumas indirects par torsion du pied (entorse tibio-tarsienne par exemple).

– Chaussures mal conçues ou défectueuses.

– Flexion plantaire violente ou inversion forcée, susceptibles de provoquer une lésion du nerf péronier à différents niveaux distaux.

– Rarement, un ganglion ou un pseudokyste provenant des os du tarse peut engendrer une pression sur le nerf, avec pour conséquence une traction sur la zone de compression.

– Certaines activités professionnelles, sportives ou gestuelles (danse) nécessitent une flexion plantaire forcée (saut, gymnastique).

– Chaussures comprimant la cheville, à lacets.

SYMPTOMATOLOGIE CLINIQUE

Les signes cliniques dépendent principalement du site de l'atteinte, en amont ou en aval de la division en branches externe et interne. Si celle-ci est haute, la branche des extenseurs courts et la distribution cutanée seront intéressées. Si elle est à la base des 1er et 2e métatarsiens, les altérations cutanées constitueront la caractéristique significative.

Le syndrome du tunnel tarsien antérieur, consécutif à une compression au niveau du ligament annulaire antérieur du tarse, intéresse principalement la branche externe du nerf péronier profond, motrice, et provoque un déficit fonctionnel du muscle court extenseur des orteils. Le patient se plaint de plus d'une douleur dans le pouce (branche interne).

Une atteinte de la branche externe, au-dessous du site de division du nerf, peut avoir des répercussions motrices au niveau du muscle court extenseur des orteils. Elle provoque une douleur plus diffuse, moins bien localisée. Il s'agit plutôt d'un endolorissement du milieu du dos du pied. On peut observer une irradiation ascendante dans le territoire du nerf péronier.

La douleur est augmentée par une flexion plantaire forcée du pied et des orteils.

Une pression de la zone atteinte, non seulement provoque une douleur localisée, mais reproduit en partie le syndrome algique.

EXPLORATION ÉLECTROPHYSIOLOGIQUE

La branche externe est principalement explorée par l'électromyographie du muscle court extenseur des orteils et la mesure des vitesses de conduction nerveuse du nerf péronier profond, en s'attachant principalement à la mesure de la conduction distale. La branche interne est explorée par la mesure des vitesses de conduction nerveuse sensitives à partir de la petite zone cutanée interdigitale située entre les têtes des premier et second métatarsien.

De toutes manières, si les signes cliniques sont évocateurs, l'exploration électrologique doit être systématique.

Le *test d'infiltration* permet de différencier les atteintes au niveau du pied des localisations du nerf plus proximales.

© MASSON. La photocopie non autorisée est un délit.

TRAITEMENT

Si le syndrome n'est pas amélioré par le repos, par l'élimination des facteurs ayant une incidence sur la compression ou par les infiltrations anti-inflammatoires, la thérapeutique chirurgicale est indiquée.

18 NERF PÉRONIER SUPERFICIEL OU NERF MUSCULO-CUTANÉ (*N. PERONEUS SUPERFICIALIS*)

Ce nerf est susceptible d'enclavement à la partie inférieure de la jambe.

RAPPEL ANATOMIQUE

Le nerf péronier superficiel naît de la division du nerf péronier commun après le contour du col du péroné :

– Descend le long du 1/3 supérieur de la diaphyse péronière.

– Divise l'origine du muscle long péronier et se sépare de l'os par interposition du muscle court péronier.

– Innerve les muscles long et court péronier.

– Dans son trajet distal, il se divise en deux branches sensitives qui traversent l'aponévrose profonde pour innerver la peau de la partie externe distale de la jambe, le dos du pied et la partie dorsale des quatre premiers doigts, à l'exception du premier espace interdigital (fig. 44).

– La sortie de l'aponévrose profonde constitue une zone à risque d'enclavement.

MÉCANISMES PATHOGÉNIQUES

– Flexion plantaire forcée ou torsion de la cheville et du pied en inversion (adduction + supination + légère flexion plantaire). Le nerf est étiré proximalement au col du péroné, et distalement par des fixations sous-cutanées.

– Parfois atteinte directe du nerf par un choc direct du nerf ou agressions répétées par des chaussures hautes ou des bottines serrées par des lacets.

DIAGNOSTIC

– Douleur à type de brûlure, superficielle, intéressant le territoire d'innervation sensitive.

– Troubles de la sensibilité caractérisés par une hyperesthésie ou une hypoesthésie.

© MASSON. La photocopie non autorisée est un délit.

Fig. 44. *Nerf péronier superficiel. Innervation sensitive (en hachuré: nerf cutané sural latéral, branche du nerf péronier commun).*

– Possibilité de douleur rétrograde.
– La pression de l'émergence cutanée du nerf accentue la douleur irradiée.
– Le test par infiltrations facilite la localisation de la lésion.

EXPLORATIONS ÉLECTROPHYSIOLOGIQUES

Elles permettent :
– un diagnostic différentiel avec une radiculopathie L5,
– de mettre en évidence une atteinte musculo-sensitive, en faveur d'une localisation proximale, ou bien une atteinte distale, uniquement sensitive, orientant vers un syndrome d'enclavement.

TRAITEMENT

– Les infiltrations locales sont la plupart du temps suffisantes.
– Chaussures et semelles augmentant l'éversion du pied (abduction + pronation + légère flexion dorsale).
– Méthodes physiothérapiques : ionophorèse au niveau de l'émergence cutanée du nerf, stimulations électriques des muscles responsables de l'éversion.
– En cas d'échec, on peut avoir recours à la chirurgie.

19 | NERF TIBIAL (*N. TIBIALIS*)

Après sa division dans le creux poplité, le nerf sciatique donne naissance au nerf tibial (SPI) (L4-S3) (fig. 40).

RAPPEL ANATOMIQUE

– Dans le creux poplité, le nerf tibial donne naissance au *nerf cutané sural médial* (nerf saphène externe) qui descend entre les deux jumeaux et s'unit avec le *rameau communicant externe,* consttituant ainsi le *nerf sural* (fig. 45).

– Le nerf sural passe en dehors du tendon d'Achille, contourne la malléole externe du pied et donne les *rameaux calcanéens latéraux,* innervant la peau externe du talon, et le *nerf cutané dorsal latéral* au bord externe du pied (fig. 46).

– Le nerf tibial se place en avant des muscles jumeaux et pénètre sous l'arcade du muscle soléaire pour cheminer ensuite entre le triceps sural en arrière et les muscles profonds de la loge postérieurs de la jambe en avant. Dans de rares cas, il peut donner naissance au *syndrome canalaire de l'arcade du soléaire.*

— Sous l'arcade soléaire, le nerf tibial devient le *nerf tibial postérieur*. Une neuropathie par compression du nerf peut apparaître en arrière de la malléole

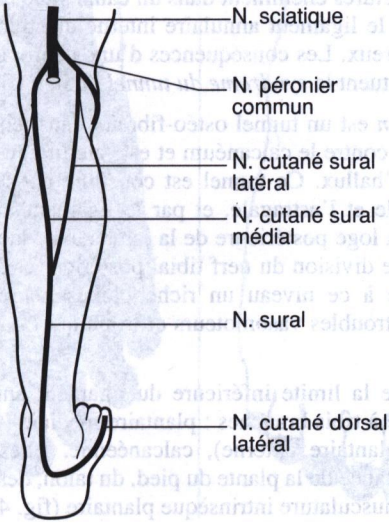

Fig. 45. *Trajet d'innervation du nerf sural.*

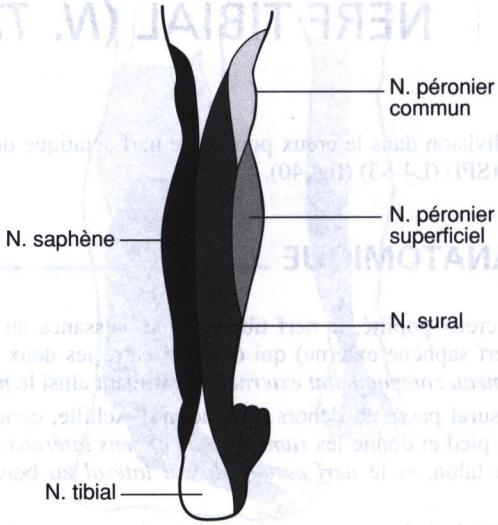

Fig. 46. *Nerf sural. Innervation sensitive. (D'après Dibenedetto).*

médiale (malléole interne) à la cheville. Dans cette région, le nerf, faisant partie du paquet vasculo-nerveux, est accompagné par les tendons des muscles tibial postérieur, long fléchisseur de l'hallux et long fléchisseur des orteils. Ces structures cheminent dans un canal situé en arrière de la malléole, recouvertes par le ligament annulaire interne qui transforme ce canal en un tunnel ostéo-fibreux. Les conséquences d'une neuropathie par compression à ce niveau constituent le *syndrome du tunnel tarsien* (fig. 47).

Le *tunnel tarsien* est un tunnel ostéo-fibreux dans lequel le nerf tibial postérieur est plaqué contre le calcanéum et est satellite du tendon du muscle long fléchisseur de l'hallux. Ce tunnel est constitué par le bord postérieur de la malléole médiale et l'astragale, et par le ligament annulaire interne. Il fait communiquer la loge postérieure de la jambe avec la région plantaire interne qui est le lieu de division du nerf tibial postérieur et de l'artère tibiale postérieure. Il existe à ce niveau un riche plexus neuro-vasculaire permettant d'expliquer les troubles vasomoteurs et trophiques au niveau de la plante du pied.

– Au-dessous de la limite inférieure du ligament annulaire interne, le nerf donne naissance à trois branches : plantaire médiale (plantaire interne), plantaire latérale (plantaire externe), calcanéenne. Elles sont responsables de l'innervation cutanée de la plante du pied, du talon, des surfaces plantaires des orteils et de la musculature intrinsèque plantaire (fig. 48).

– Le nerf calcanéen innerve la peau des surfaces médiale (interne) et plantaire du talon. Le territoire d'innervation des nerfs plantaires sera décrit avec ceux-ci.

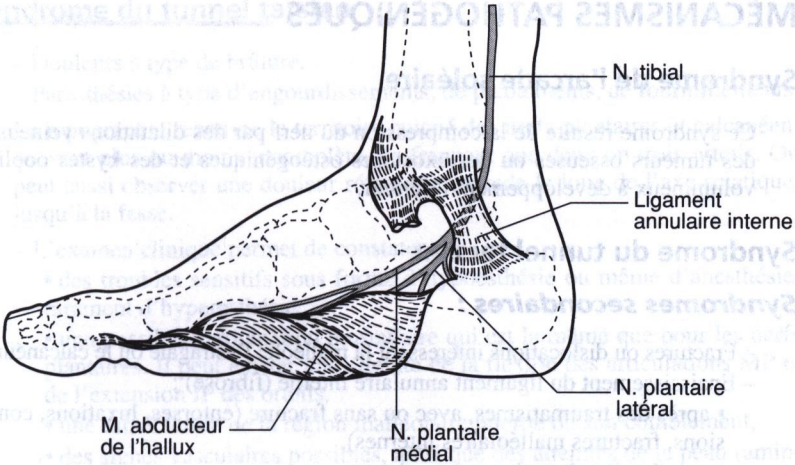

Fig. 47. *Nerf tibial. Tunnel tarsien.*

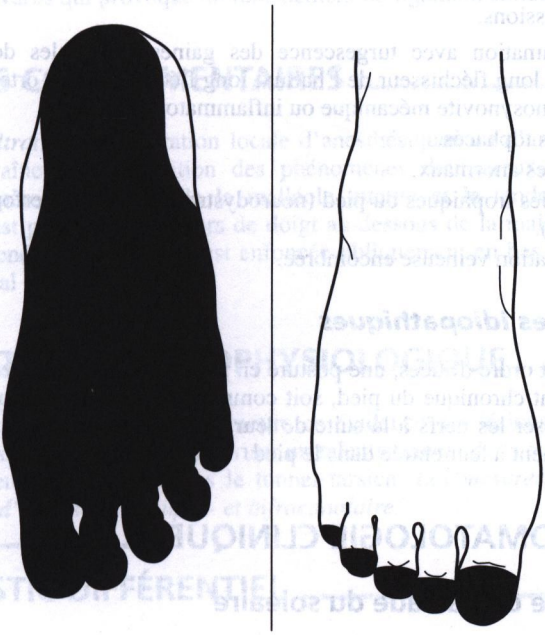

Fig. 48. *Nerf tibial postérieur. Innervation sensitive au pied.*

MÉCANISMES PATHOGÉNIQUES

Syndrome de l'arcade soléaire

Ce syndrome résulte de la compression du nerf par des dilatations veineuses, des tumeurs osseuses ou des exostoses ostéogéniques et des kystes poplités volumineux à développement inférieur.

Syndrome du tunnel tarsien

Syndromes secondaires :

– Fractures ou dislocations intéressant la malléole, l'astragale ou le calcanéum.
– Épaississement du ligament annulaire interne (fibrose) :
  • après des traumatismes, avec ou sans fracture (entorses, luxations, contusions, fractures malléolaires internes),
  • consécutif à des microtraumatismes,
  • suite à un entraînement excessif avec marche forcée,
  • lors de courses prolongées (marcheur athlétique, marathonien),
  • au cours de troubles statiques du pied (valgus du talon trop prononcé, chaussures entraînant un état de laxité et d'étirement ligamentaire chronique),
  • sous l'influence d'une station debout prolongée au cours de certaines professions.
– Inflammation avec turgescence des gaines synoviales des tendons des muscles long fléchisseur de l'hallux, long fléchisseur des orteils, tibial postérieur (ténosynovite mécanique ou inflammatoire).
– Dépôts tophacés.
– Muscles anormaux.
– Troubles trophiques du pied (neurodystrophies, maux perforants plantaires, névrites).
– Circulation veineuse encombrée.

Syndromes idiopathiques

Dans cet ordre d'idées, une posture en pronation, soit comme le résultat d'un étirement chronique du pied, soit comme une décompensation du pied, peut traumatiser les nerfs à la suite de leur attache dans le tunnel tarsien ou plus distalement à leur entrée dans le pied.

SYMPTOMATOLOGIE CLINIQUE

Syndrome de l'arcade du soléaire

On peut assister à des douleurs vives à irradiation descendante, des manifestations de type jambes sans repos.

Syndrome du tunnel tarsien

– Douleurs à type de brûlure.
– Paresthésies à type d'engourdissements, de picotements, de fourmillements.

La topographie recouvre le territoire cutané des nerfs plantaires et calcanéen, souvent plus ou moins incomplète, ne frappant que deux ou trois orteils. On peut aussi observer une douleur référée rétrograde le long de l'axe sciatique, jusqu'à la fesse.

– L'examen clinique permet de constater :
- des troubles sensitifs sous forme d'hypoesthésie ou même d'anesthésie, rarement d'hyperesthésie,
- une possible participation musculaire qui est la même que pour les nerfs plantaires. Il peut exister une atteinte de la flexion des articulations MP et de l'extension IP des orteils,
- une tuméfaction de la région malléolaire interne ou son comblement,
- des signes vasculaires possibles, ainsi que des atteintes de la peau (amincissement, diminution de la sudation),
- une douleur locale et irradiée lors de la pression du nerf dans les régions rétro- et inframalléolaires. Il en est de même pour la percussion du nerf,
- une aggravation des symptômes par les manœuvres en éversion (abduction + pronation + flexion dorsale),
- une réduction des symptômes parfois obtenue par la position forcée du pied en varus qui provoque un relâchement du ligament annulaire.

EXAMENS COMPLÉMENTAIRES

Test d'infiltration. L'infiltration locale d'anesthésiques ou d'anti-inflammatoires entraîne une disparition des phénomènes douloureux. En prenant comme repère le sommet de la malléole interne et le tendon d'Achille, l'aiguille est piquée à un travers de doigt au-dessous de la malléole interne, contre le tendon d'Achille, et est enfoncée obliquement en bas et en dedans vers le canal calcanéen.

EXPLORATION ÉLECTROPHYSIOLOGIQUE

Elle a pour objet d'une part de mettre en évidence des lésions musculaires éventuelles, d'autre part d'extérioriser un ralentissement de la conduction des nerfs moteurs et sensitifs dans le tunnel tarsien. *Les mesures doivent être effectuées d'une manière supra- et infracanalaire.*

DIAGNOSTIC DIFFÉRENTIEL

– Radiculalgies du membre inférieur, particulièrement de type S1 (*intérêt des explorations électrologiques*).

© MASSON. La photocopie non autorisée est un délit.

– Syndromes algoneurodystrophiques (parfois à l'origine d'un syndrome du tunnel tarsien).
– Maladie de Morton (*intérêt des explorations électrologiques*).
– Arthrite rhumatoïde.
– Goutte.
– Aponévrosite plantaire d'insertion.
– Talonnade.
– Pathologie sous-astragalienne.
– Troubles statiques de la voûte plantaire ou des têtes métatarsiennes.

TRAITEMENT

– *Infiltrations* locales de corticoïdes (*cf. infra*).
– Immobilisation plâtrée de 15 à 20 jours.
– Libération chirurgicale.
– Thérapeutique spécifique d'engorgements veineux, d'une ténosynovite, des altérations mécaniques du pied ou des postures anormales.

Il faut noter que la recherche d'un syndrome du canal carpien associé doit être systématique.

20 NERFS PLANTAIRES (*N. PLANTARIS*)

Il existe des possibilités de compression lorsque ces nerfs contournent le bord médial (interne) du pied pour entrer dans la région plantaire.

RAPPEL ANATOMIQUE

Les nerfs plantaires sont formés par la division du nerf tibial postérieur qui passe derrière la malléole médiale, recouvert par le ligament annulaire interne. Dans le tunnel, le nerf tibial postérieur se divise en nerf plantaire médial (nerf plantaire interne) et en nerf plantaire latéral (nerf plantaire externe) et en nerf calcanéen (fig. 49).

Le *nerf plantaire médial* est responsable de la sensibilité du côté médial (interne) de la plante, en avant du talon, ainsi que des surfaces plantaires des trois premiers orteils et de la moitié du 4e (fig. 50) :

– Il donne des branches articulaires pour : le talon, les métatarsiens, les phalanges.

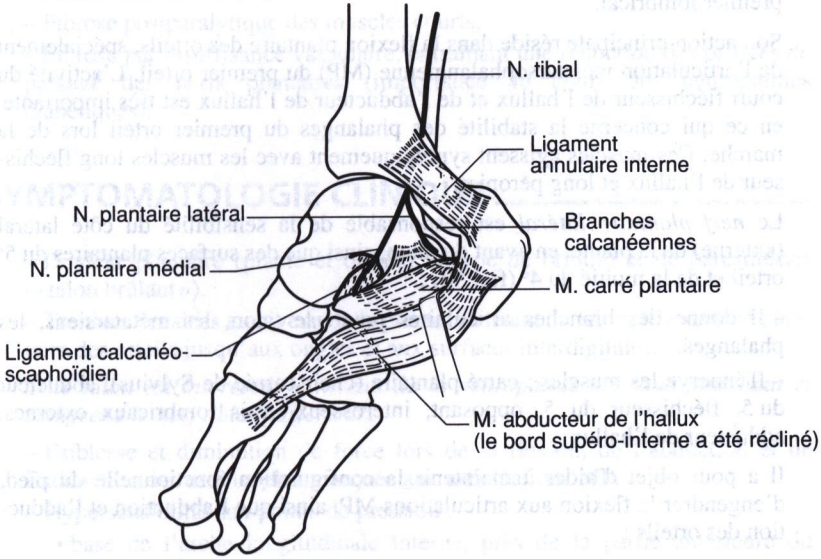

Fig. 49. *Nerfs plantaires. Orifices constituant des zones à risque pour les nerfs plantaire médial et plantaire latéral.*

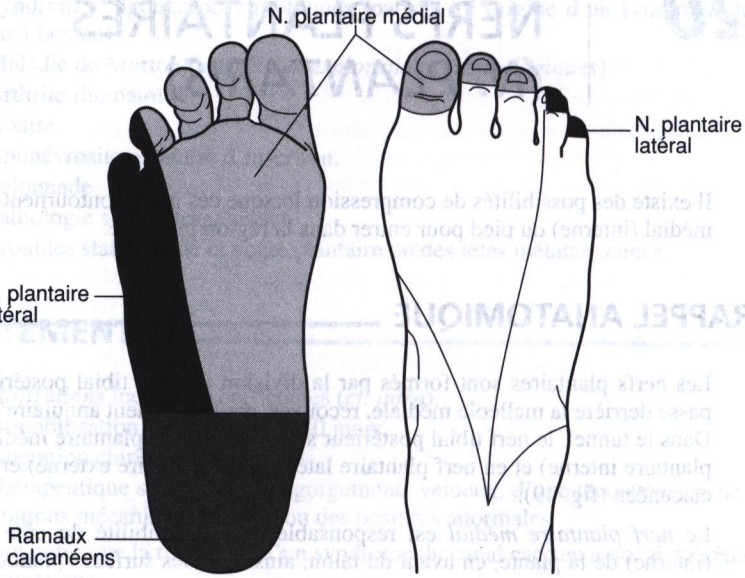

Fig. 50. *Innervation sensitive de la plante du pied.*

– Il innerve les muscles : court fléchisseur des orteils, abducteur de l'hallux, premier lombrical.

Son action principale réside dans la flexion plantaire des orteils, spécialement de l'articulation métatarsophalangienne (MP) du premier orteil. L'activité du court fléchisseur de l'hallux et de l'abducteur de l'hallux est très importante, en ce qui concerne la stabilité des phalanges du premier orteil lors de la marche. Ces muscles agissent synergiquement avec les muscles long fléchisseur de l'hallux et long péronier.

Le *nerf plantaire latéral* est responsable de la sensibilité du côté latéral (externe) de la plante, en avant du talon, ainsi que des surfaces plantaires du 5e orteil et de la moitié du 4e (fig. 50) :

– Il donne des branches articulaires pour : le talon, les métatarsiens, les phalanges.

– Il innerve les muscles : carré plantaire (chair carrée de Sylvius), abducteur du 5, fléchisseur du 5, opposant, interosseux, trois lombricaux externes, adducteur de l'hallux.

Il a pour objet d'aider à maintenir la configuration fonctionnelle du pied, d'engendrer la flexion aux articulations MP, ainsi que l'abduction et l'adduction des orteils :

– Après avoir quitté le tunnel ostéo-fibreux tarsien, les nerfs plantaires traversent deux orifices situés à l'origine supéro-interne de l'abducteur de l'hallux sur le calcanéum.

– L'orifice du nerf plantaire médial est plus antérieur.

– Immédiatement en dedans et au-dessus de cet orifice, se trouve le ligament calcanéo-scaphoïdien inférieur. Interposé entre le nerf et l'os, il peut être considéré comme la limite supérieure de l'orifice.

– Postérieurement se trouve l'orifice du nerf plantaire latéral. La limite supéro-interne de cet orifice est constituée par l'origine du muscle carré plantaire (chair carrée de Sylvius) sur le calcanéum.

MÉCANISMES PATHOGÉNIQUES

– Les deux orifices qui viennent d'être décrits constituent des zones d'enclavement des nerfs plantaires.

– Pied en position d'hyperpronation. Les nerfs sont comprimés contre la partie fibreuse de l'orifice de l'abducteur de l'hallux.

– Force appliquée de haut en bas, aplatissant l'arche longitudinale interne. Les limites supérieures des orifices sont abaissées, emprisonnant les nerfs, tendus contre les parois fibreuses.

Ainsi, une posture prolongée en position de pronation du pied, une brusque déformation par déficit des muscles posturaux ou une force importante appliquée sur le dos du pied, peuvent léser ces nerfs.

– Différents degrés d'irritation des nerfs plantaires peuvent engendrer une symptomatologie de pied creux.

– Malformations congénitales.

– Fibrose postparalytique des muscles courts.

– Fibrose par insuffisance vasculaire, entraînant une réduction des orifices de passage des nerfs plantaires (importance au cours des neuropathies diabétiques).

SYMPTOMATOLOGIE CLINIQUE

– Douleur plantaire (plante et orteils), à type de brûlure et de paresthésies (« talon brûlant »).

– Troubles sensitifs au niveau de la plante, en avant du talon, à la surface plantaire des orteils jusqu'aux ongles et aux surfaces interdigitales.

Si le talon est intéressé, le niveau de la neuropathie est situé plus haut et comprend le nerf tibial postérieur.

– Faiblesse et diminution de force lors de la flexion, de l'abduction et de l'adduction des orteils, plus marquée aux articulations MP.

– Hypersensibilité aux points de pression :

- base de l'arche longitudinale interne, près de la partie antérieure du calcanéum,
- à un travers de doigt au-dessous et trois travers de doigt en avant de la malléole interne,

© MASSON. La photocopie non autorisée est un délit.

• la pression à ce niveau engendre une irradiation vers la partie antérieure du pied.

– Les conséquences motrices peuvent se traduire par un déficit fonctionnel des orteils lors des mouvements d'inversion (adduction + supination + flexion plantaire). Le déficit est plus marqué aux articulations MP.

– Test d'infiltration.

EXPLORATION ÉLECTROPHYSIOLOGIQUE

– Électromyographie des muscles dépendant du nerf plantaire latéral et du nerf plantaire médial, visant à détecter des signes de type neurogène périphérique.

– Mesure des vitesses de conduction sensitive et motrice de ces deux nerfs, l'atteinte pouvant être dissociée.

TRAITEMENT

– Infiltrations.

– Thérapeutiques anti-inflammatoires en vue de réduire les troubles de la posture et augmenter l'ouverture des orifices plantaires.

– Semelles orthopédiques.

– Chirurgie.

21 NERFS DIGITAUX *(N. DIGITALES PLANTARES)*

Ces nerfs sont des sources fréquentes de douleurs distales des membres inférieurs, parmi lesquelles la métatarsalgie de Morton est bien connue.

RAPPEL ANATOMIQUE

Il s'agit de nerfs digitaux plantaires, responsables de l'innervation sensitive des orteils, issus des nerfs plantaire médial et plantaire latéral (fig. 51 et fig. 52).

– Le *nerf plantaire médial* (n. plantaire interne) donne naissance à trois *nerfs digitaux communs plantaires* qui innervent les muscles lombricaux des 1er et 2e espaces.

– Ces trois nerfs se divisent pour former les *nerfs digitaux propres plantaires*.

– Ils innervent la peau de la partie interne du gros orteil et des trois premiers espaces interdigitaux.

– Le *nerf plantaire latéral* (n. plantaire externe) donne naissance à une branche superficielle qui se prolonge par les *nerfs digitaux communs plantaires* et les *nerfs digitaux propres plantaires*.

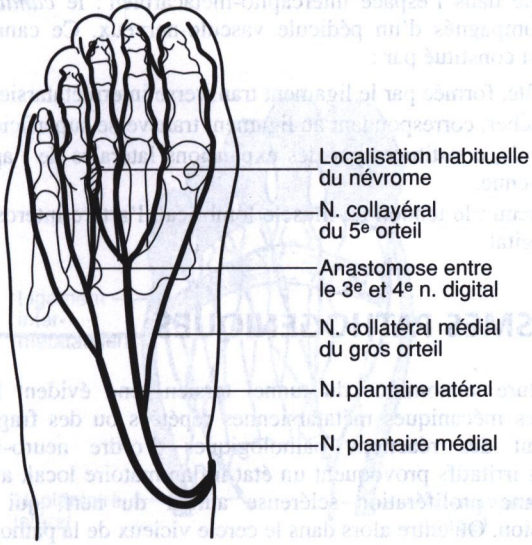

Fig. 51. *Nerfs plantaires et digitaux.*

Fig. 52. *Zone sensitive d'un nerf digital.*

– Ils innervent la peau du 4e espace et de la région externe du petit orteil.

Les nerfs digitaux plantaires cheminent dans un tunnel fibreux, peu extensible, situé dans l'espace intercapito-métacarpien : le *canal métatarsien.* Il sont accompagnés d'un pédicule vasculo-nerveux. Ce canal, ou plutôt ce tunnel, est constitué par :

– une voûte, formée par le ligament transverse intermétatarsien.

– un plancher, correspondant au ligament transverse superficiel.

– des parois, constituées par des expansions latérales de l'aponévrose plantaire moyenne.

– un contenu : le tendon du muscle lombrical, l'artère interosseuse plantaire, le nerf digital.

MÉCANISMES PATHOGÉNIQUES

La structure anatomique du tunnel tarsien rend évident le fait que des contraintes mécaniques métatarsiennes répétées ou des fragilités nerveuses engendrent des réactions pathologiques d'ordre neuro-vasculaire. Les processus irritatifs provoquent un état inflammatoire local, avec pour conséquence une prolifération scléreuse autour du nerf, qui aboutit à une compression. On entre alors dans le cercle vicieux de la pathogénie canalaire.

De plus, le troisième espace constitue une zone privilégiée d'enclavement, par suite, d'une part de sa position privilégiée à la jonction du pied calcanéen de

réception et du pied astragalien d'impulsion, et d'autre part, de la coexistence à ce niveau des branches de division externe et interne. Ainsi se forme le névrome de Morton (fig. 53).

ÉTIOLOGIES

Parmi les facteurs étiologiques des métatarsalgies, on rencontre principalement des éléments mécaniques et vasculaires intéressant le fonctionnement métatarsien.

– Des traumas peuvent aboutir à une hyperextension fixée intéressant l'articulation MP. Le nerf est comprimé contre le ligament, avec irritation mécanique lors de la marche.

– Il en est de même pour certaines malformations congénitales ou l'arthrite rhumatoïde.

– Les chaussures à haut talon provoquent une inclinaison du milieu du pied vers le bas qui produit une extension forcée des orteils.

– Un certain nombre d'occupations se font dans une attitude qui place les articulations MP en hyperextension.

– Ces articulations peuvent souffrir lorsque des forces sont appliquées contre le dos du pied, particulièrement lorsque le pied est en flexion plantaire.

– Un raccourcissement du tendon d'Achille et de la musculature de la cheville, d'origine congénitale, ou bien causé par des chaussures à talon haut, ou bien encore par une hyperactivité fonctionnelle provoquent une fibrose intratunnellaire.

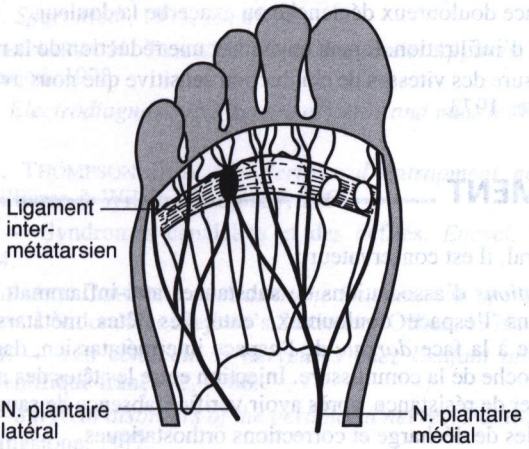

Fig. 53. *Canal métatarsien. Présence d'un névrome du 3e espace.*

– Des facteurs associés méritent d'être cités, comme le diabète. *Nous avons montré qu'il existait de nombreuses corrélations entre la maladie de Morton et les radiculopathies, principalement S1, mais aussi L5.*

Les différents facteurs étiologiques, traumas, positions, attitudes, provoquent une irritation et une inflammation chronique au niveau des articulations MP. L'atteinte domine sur le 3e espace, mais peut aussi se rencontrer sur le 2e espace.

DIAGNOSTIC

En prenant le cas extrême constitué par le névrome plantaire de la maladie de Morton, les éléments du diagnostic sont précisés par :

– la douleur :

- aiguë, paroxystique, de type élancement, de coup de poignard,
- irradiant aux orteils correspondant à l'espace intéressé, parfois ascendante,
- déclenchée par la station debout, la marche ou par un surmenage du pied,
- pouvant survenir lors du port d'une chaussure serrée ; le port de la chaussure devient intolérable, obligeant brusquement le sujet à se déchausser et à se masser, ce qui le calme en général,
- localisée à la face plantaire, au niveau du 3e espace intermétatarsien, entre les deux têtes métatarsiennes mais peut aussi exister sur un autre espace (souvent le 2e).

La douleur peut être reproduite par 3 manœuvres :

- *le signe de la sonnette.* La douleur est provoquée par la pression sur l'espace intercapito-métacarpien,
- *la manœuvre de Mudler.* Resserrement des métatarsiens par une pression latéro-latérale,
- *le signe de Lasègue.* L'extension forcée de l'orteil correspondant à l'espace douloureux déclenche ou exacerbe la douleur.

– Le test d'infiltration. Il peut engendrer une réduction de la réactivité algique.

– La mesure des vitesses de conduction sensitive que nous avons préconisée et décrite dès 1973.

TRAITEMENT

En général, il est conservateur :

– *Infiltrations* d'associations de substances anti-inflammatoires et anesthésiques dans l'espace douloureux, entre les têtes métatarsiennes. Aiguille introduite à la face *dorsale* de l'espace intermétatarsien, dans sa partie antérieure proche de la commissure. Injection entre les têtes des métatarsiens, sans rencontrer de résistance, après avoir vérifié l'absence de sang à l'embout.

– Semelles de décharge et corrections orthostatiques.

– Physiothérapie.

En cas d'insuccès, on a recours à la *chirurgie.*

BIBLIOGRAPHIE

AMINOFF M.J. — *Electrodiagnosis in clinical Neurology*. New York, Churchill Livingstone, 1980.

BENCE Y., BISSCHOP G. DE, FOURRÉ J.M., COMMANDRÉ F. — Syndrome des défilés ostéo-ligamentaires et leur incidence en sport. *Méd. et Hygiène*, 1980, *38*, 1217-1221.

BENCE Y., BISSCHOP G. DE, LAVAIVRE M., CLAPAREDE P., DECAILLET J.M., COMMANDRÉ F., DUMOULIN J. — Problèmes diagnostiques et thérapeutiques des syndromes canalaires atypiques. *Électrodiagn. Thérap.*, 1981, *18*, 37-58.

BISSCHOP G. DE, CORSETTI R., CLAPAREDE P. — Les syndromes canalaires. *Lyon Méd. Médic.*, 1988, *24*, 11556-11560.

BISSCHOP G. DE, DUMOULIN J. — *Électromyographie clinique*. Paris, Masson, 1992.

BRADLEY E.L. — The anterior tibial compartment syndrome. *Surg. Gynecol. Obstet.*, 1957, *136*, 289-297.

COMMANDRÉ F., BOUZAYEN A., BENCE Y., AARON Cl. — Syndrome des défilés ostéo-ligamentaires et leur incidence en sport. *In :* COMMANDRÉ F., BENCE Y., *Explorations fonctionnelles neuro-musculaires*. Paris, Masson, 1982, 35-46.

COMMANDRÉ F. — *Pathologie abarticulaire*. Paris, Lab Cétrane, 1978, 207-249.

DUMOULIN J., BISSCHOP G. DE. — *Électromyographie et électrodiagnostics*. Paris, Maloine, 1984.

GOODGOLD J. — *Anatomical Correlates of Clinical Electromyography*. Baltimore, Williams & Wilkins, 1974.

JACKSON D. — Tunnel syndrome in athletes : cases reports and litterature review. *Am. J. Sport Med.*, 1991, *19*, 61-65.

KAHLE W., LEONARDT H., PLATZER W. — *Anatomie. Appareil locomoteur*. Paris, Flammarion, 1978.

KIMURA J. — *Electrodiagnosis in diseases of nerve and muscle*. Philadelphia, Davis, 1983.

KOPPEL H.P., THOMPSON W.A. — *Peripheral entrapment neuropathies*. Baltimore, Williams & Wilkins Company, 1963.

MANSAT M. — Syndromes canalaires et des défilés. *Encycl. Méd. Chir.*, 1986, *11*, 1-14.

MEDICAL RESEARCH COUNCIL. — *Aids to the Examination of the Peripheral Nervous System.* London, Her Majesty's Stationery Office, 1976.

RAIMBAULT J. — *Les conductions nerveuses chez l'enfant normal.* Paris, Expansion scientifique française, 1988.

SEDDON H. — *Surgical disorders of the peripheral nerves*. Edinburg-London, Churchill Livingstone, 1972.

SUNDERLAND S. — *Nerve and nerve injuries*. Edinburg-London-New York, Churchill Livingstone, 1978.

© MASSON. La photocopie non autorisée est un délit.

INDEX

A

Acrobatie, 23
Alpinisme, 44
Anastomose
— de Cannieu et Riche, 43
— de Martin-Gruber, 43
Anastomoses, 11, 40
Arcade fibreuse de Fröhse, 61
— — des muscles hypothénariens, 42
Automobilisme, 81
Axonocachexie, 6
Axonosténose, 6
Axonotmèse, 6

B

Badmington, 63
Bandelette épitrochléo-olécrânienne, 39
Baseball, 44
Basket-ball, 75
Biceps, 96
Boulisme, 53
Bowling, 23, 68
Boxe, 29, 44, 75

C

Canal
— carpien, 49
— d'alcock, 77
— de Hunter, 91
— honteux, 77
— métatarsien, 120
Canal ou tunnel de Guyon, 41
Cannieu et Riche, 11
Catch, 24
Causes d'erreurs, 9
Classification, 12
Compressions nerveuses, 4
Conduction antidromique, 10
Conduction orthodromique, 10
Courses prolongées, 112
Cross leg syndrome, 100
Cross-body adduction test, 29
Culture physique, 29
Culturisme, 23, 36, 62, 63, 75
Cutané postérieur de l'avant-bras, 59
Cyclisme, 44, 53, 77, 81
Cyclomotorisme, 44

D

Danse, 105
Défilé intercostoscalénique, 19
Dégénérescence axonale, 8
Demi-membraneux, 96
Détection, 9
Diabète, 54
Disque, 63

E

Électromyographie,, 8
Entraînement, 112
Épaulé-jeté, 29
Équitation, 77
Escalade, 68
Escrime, 53, 62, 63
Éversion, 108, 113

F

Fléchisseur superficiel des doigts, 48
Football, 36, 75, 92
Football américain, 92

G

Goal, 36
Golf, 29, 44
Gymnastes, 29
Gymnastique, 62, 105

H

Haltérophilie, 23, 29, 32, 36, 44, 62, 63
Hand-ball, 23, 24, 68
Handball, 23, 36, 92
Hiatus pisi-unciformien, 41
Hockey, 36
Hockey sur glace, 24

I

Infiltrations, 13
Inversion, 107, 118
Ionophorèse, 13

J

Javelot, 29, 63
Jeux de raquette, 24
Jogging, 44
Judo, 23, 32

L

Lancer, 44, 62
Lanceurs, 24
Lanceurs de poids, 29
Latence distale, 8
Ligament
— annulaire interne, 115
— — interne, 115
— calcanéo-scaphoïdien inférieur, 117
— de Struthers, 48
— pisi-unciformien, 41
Ligament annulaire antérieur, 41
Loges, 14
Loge de Guyon, 39, 42
Lutte, 29

M

Maladie
— de Morton, 91, 114
Manœuvre
— d'Adson, 25
— d'Eden, 25

Maladie
— de Mudler, 122
— de Wright, 25
Marathonien, 112
Martin-Gruber, 11
Méralgie paresthésique, 74
Motocyclisme, 77
Muscle
— abducteur de l'hallux, 116
— — du 5, 41, 116
— biceps, 59
— — fémoral, 99
— brachial, 35, 39, 59
— brachio-radial, 59
— carré plantaire, 116
— — pronateur, 48
— coraco-brachial, 35
— court abducteur du pouce, 50
— — adducteur, 85
— — extenseur des orteils, 103, 105
— — — du pouce, 61
— — fléchisseur des orteils, 116
— — — du 5, 41
— — — du pouce, 50
— — péronier, 107
— deltoïde, 27, 31
— demi-tendineux, 96
— élévateur de la scapula angulaire, 20
— extenseur commun des doigts, 61
— — de l'index, 61
— — du petit doigt, 61
— — du carpe, 61
— fléchisseur du 5, 116
— — profond des doigts, 40, 49
— — radial du carpe, 48
— — ulnaire du carpe, 39, 40
— gastrocnémien, 99
— gracile, 85
— grand adducteur, 85, 96
— grand et petit rhomboïdes, 20
— ilio-psoas, 81
— infra-épineux, 27
— interosseux, 116
— lombricaux, 50
— — externes, 116
— long abducteur du pouce, 61
Muscle
— — adducteur, 85
— — extenseur de l'hallux et tibial antérieur, 103
— — — radial du carpe, 59
— — fléchisseur de l'hallux, 110
— — — des orteils, 110
— — — du pouce, 49
— — palmaire, 48
— — péronier, 107
— longue portion et courte portion du biceps brachial, 35
— oblique interne, 89
— obturateur externe, 85
— opposant, 41, 50, 116
— palmaire cutané, 41
— pectiné, 81
— petit rond, 27, 31
— piriforme, 95
— premier interosseux dorsal, 103
— — lombrical, 116
— quadriceps, 81
— rond pronateur, 47, 48
— sartorius, 81, 91
— soléaire, 109
— supra-épineux, 27
— tibial postérieur, 110
— transverse de l'abdomen, 89
— triceps, 39
— — brachial, 59
Myélinique, 8

N

Nerf
— anastomoses, 52
— axillaire, 31
— calcanéen, 110
— calcanéenne, 110
— — latéraux, 109
— cutané brachial latéral supérieur, 31
— — dorsal latéral, 109
— — latéral de l'avant bras, 36
— — — de la cuisse, 73
— — sural latéral, 99
— — — médial, 99, 109
— — palmaire, 50
— digitaux, 67, 119
— — communs plantaires, 119
Nerf
— — dorsaux, 40
— — palmaires, 42
— — propres plantaires, 119
— dorsal de la scapula, 20, 24
— fémoral, 81
— fessier inférieur, 95
— — supérieur, 75
— ilio-inguinal, 89
— interdigitaux, 67
— interosseux antérieur de l'avant-bras, 48
— médian, 47
— musculo-cutané, 35
— obturateur, 85
— péronier, 99
— — commun, 99
— — profond, 103
— — superficiel, 103, 107
— plantaires, 115
— plantaire latéral, 110, 115, 116, 119
— plantaire médial, 115, 119
— — médiale, 110
— pudendus, 77
— radial, 59
— rameau cutané postérieur du bras, 59
— — dorsal du nerf ulnaire, 40
— — palmaire du nerf ulnaire, 40
— saphène interne, 91
— sciatique, 95
— suprascapulaire, 27
— sural, 99, 109
— thoracique long, 20, 23, 25
— tibial, 99, 109
— — postérieur, 109
— ulnaire, 39
— digitaux, 67, 119
— digitaux palmaires, 42
— interdigitaux, 67
— plantaires, 115
Neurapraxie, 4
Névrome de Morton, 121

O

Obésité, 75

© MASSON. La photocopie non autorisée est un délit.

P

Paralysie
— de la lune de miel, 53
— des amoureux, 53, 62
Pelote basque à chistéra, 23, 29
— — à main nue, 32, 44, 68
Ping-pong, 63
Planche à voile, 53

R

Rugby, 32, 75, 92

S

Saut, 105
Service, 24
Shin-splint, 15
Signe
— de la sonnette, 122
— de Lasègue, 122
— — latéral de Mumenthaler, 75
Ski, 32, 44, 53
Sports
— automobiles, 97
— de combat, 23
— de contact, 36
Sports
— de lancer, 36
Stimulation, 9
Stress-test de Roos, 25
Supinateur, 60
Swash, 24
Syndrome
— canalaire de l'arcade du soléaire, 109
— — tarsien antérieur, 103
— de la tête humérale, 23
— des côtes cervicales, 21
— des loges, 62
— des scalènes, 21
— du canal carpien, 55
— du défilé costo-claviculaire, 23
— du nerf interosseux antérieur, 55
— du petit pectoral, 23
— du rond pronateur, 54
— du tunnel tarsien, 110
— ischémique de Volkman, 53
— sus-épitrochléen, 54

T

Température, 10
Tennis, 24, 29, 36, 44, 53, 63
Test
— de Blau, 56
— de compression du canal carpien, 56
— de Phalen, 56
— de Tinel, 56
— ischémique, 56
— par infiltration de corticoïdes, 56
Tir à l'arc, 23, 24, 29
Tir au fusil, 29
Trapèze, 23
Traversée cervico-thoraco-brachial, 19
Trial, 77
Triathlon, 29
Tunnel
— costo-claviculaire, 20
— intermétacarpien, 67
— sous-pectoral, 20
— tarsien, 110

V

Vitesses de conduction nerveuse, 8
Voile, 53
Vol à voile, 44
Volley-ball, 29, 36

583128-(I)-(1,5)-OSB-N-80°-SNE

MASSON Éditeur
120, boulevard Saint-Germain
75280 Paris Cedex 06
Dépôt légal : novembre 1997

Achevé d'imprimer sur les presses de la
SNEL S.A.
rue Saint-Vincent 12 – B-4020 Liège
tél. 32(0)4 343 76 91 - fax 32(0)4 343 77 50
octobre 1997 — 8130

ABRÉGÉS DE MÉDECINE

Accidents du travail et maladies professionnelles *Harlay*
Acupuncture *Borsarello,*
Adolescence et psychopathologie *Marcelli, Braconnier*
Alimentation du sujet âgé *Cuculi de Cléry, Kourdouly*
Alcoologie *Archambault, Chabaud*
Allergologie pratique *Perrin*
Anatomie cranio-faciale *Laison, Gaudy*
Anatomie dentaire *Lautrou*
Anatomie générale *Chevrel, Guérau* et al.
Anatomie pathologique générale *Jaubert*
Anatomo-pathologie dentaire *Kaqueler, Décombas*
Andrologie *de Tourris, Le Guillou* et al.
Anémies : notions fondamentales *Longpré, Schapcott*
Anesthésie en odonto-stomatologie *Machtens*
Anesthésie générale *Gauthier-Lafaye*
Anesthésie loco-régionale *Auberger, Niesel*
Angéiologie *Devulder*
Anglais médical *Mandelbrojt-Sweeney*
Anglais odonto-stomatologique *Jeandot, Wicker*
Anti-infectieux : règles pratiques d'utilisation *Neuman*
Antibiothérapie *Duval, Soussy*
Assistance médicale à la procréation *Olivennes*
Associations et interactions des anti-infectieux *Neuman*
Attachements et prothèses composites *Martini*

Bactériologie bucco-dentaire *Mouton, Robert*
Bases physiques et évolution de l'imagerie radiologique *Giron, Joffre*
Biochimie clinique *Richard, Luduena*
Biochimie et nutrition des activités physiques et sportives *Pilardeau*
Biochimie génétique et biologie moléculaire *Étienne*
Biochimie médicale *Boulanger, Polonovski* et al. *T. 1 et 2*
Biochimie odonto-stomatologique *Pellerin, Pellat*
Biologie animale et humaine - PCEM 1 *Lucotte*
Biologie cellulaire *Maillet*
Biologie du développement *Le Moigne*
Biologie et pratique sportive *Lamendin, Courteix*
Biomatériaux dentaires *Burdairon*
Biophysique *Bertrand, Ducassou, Healy* et al. *T. 1 et 2*
Biophysique des radiations et imagerie médicale *Dutreix, Desgrez* et al.
Biophysique du neurone *Burgeat, Kayser*
Biophysique *Galle, Paulin T. 1*
Biophysique odontologique *Bouchier, Pellerin* et al.
Brûlures *Echinard, Latarjet*

Cardiologie *Rullière*
Cardiologie clinique *Rutishauser*
Chimie générale *Germain, Mari*
Chimie organique *Loppinet*
Chimie physique *Courriere*
Chimiothérapie psychiatrique *Ginestet, Péron-Magnan*
Chirurgie ambulatoire *Mansat, Banco*
Chirurgie digestive *Boissel*
Chirurgie esthétique plastique *Jost*
Cholestérol et athérosclérose *Luc, Lecerf* et al.
Composites *Roth*
Conduites d'urgence *Arcadio, Moulay* et al.
Criminologie clinique *Barte, Ostaptzeff*

Dentisterie conservatrice *Nitlich, Zeilig Vol. 1 et 2*
Déontologie médicale *Villey*
Dermato-allergologie de contact *Ducombs, Chabeau*
Dermatologie clinique et vénéréologie *Touraine, Revuz*
Dermatologie infectieuse *Halioua (à paraître)*
Dermatologie pédiatrique *Larrègue, Maleville*
Dermatologie professionnelle *Lachapelle*
Développement et maladies de l'enfant *Grenier, Gold*
Développement normal du nourrisson et ses variations *Flehmig*
Développement psychomoteur de l'enfant *Illingworth,*
Diabète et maladies métaboliques *Perlemuter, Collin de l'Hortet*
Diagnostic des douleurs abdominales aiguës *De Dombal*
Diagnostic différentiel en médecine interne *Ferlinz*
Diagnostic en parasitologie *Gentilini, Danis* et al.
Diagnostic prénatal et médecine fœtale *Henrion, Dumez* et al.
Dictionnaire des termes odonto-stomatologiques *Verchère, Budin* et al.
Dictionnaire médical *Manuila, Manuila* et al.
Diététique et nutrition *Apfelbaum, Forrat* et al.
Expertises médicales *Creusot*

Échocardiographie *Klimczak, Drobinski*
Échocardiographie fœtale *David*
Échographie *Bonnin, Legmann*
Échographie cardiaque du stress *Klimczak*
Économie de la santé *Beresniak, Duru*
Économie du médicament *Tisseyre-Berry, Soucaret*
Électromyographie clinique *de Bisschop, Dumoulin*
Embryologie clinique *Encha-Razavi, Escudier*
Embryologie médicale *Langman*
Endocrinologie *Hazard, Perlemuter*
Enfance et psychopathologie *Marcelli*
Enfant normal *Illingworth*
Épilepsies *Thomas, Genton*
Épreuves fonctionnelles respiratoires *Brambilla*
Ergothérapie *Pierquin, André* et al.
Essais cliniques et thérapeutiques *Le Floch, Perlemuter*
Examen du traumatisé *Piganiol, Besnier*

Fœtus et nouveau-né de faible poids *Gold*
Formulaires administratifs, Certificats médicaux *Roure-Mariotti*

Génétique *Rossignol*
Génétique médicale *Emery*
Gériatrie clinique *Collin de l'Hortet*
Gestion du cabinet dentaire *Flandrin*
Gestion du cabinet médical *Robin*
Graphologie *Brésard*
Gynécologie *Giraud, Bremond* et al.
Gynécologie et obstétrique (illustré) *de Tourris, Henrion* et al.
Gynécologie pédiatrique *Sersiron*

Hématologie *Bernard, Lévy* et al.
Hépatologie *Buffet, Pelletier*
Histoire de la médecine *Rullière*
Histologie dentaire *Triller*
Histologie moléculaire *Poirier, Ribadeau-Dumas* et al.
Homéopathie *Sarembaud*
Homme (l'), la société et la médecine *Lazorthes*
Hypertension artérielle : physiopathologie et pharmacologie *Delbarre, Delbarre*
Hypnose clinique *Hoareau*

Imagerie de l'appareil digestif *Régent, Schmutz, Genin*
Imagerie de la pathologie mammaire *Travade, Isnard, Gimbergues*
Imagerie du foie, des voies biliaires et du pancréas *Régent*
Imagerie du tube digestif et du péritoine *Régent, Schmutz, Genin*
Imagerie nucléaire fonctionnelle *Moretti, Rigo* et al.
Imagerie par résonance magnétique *Doyon, Cabanis* et al.
Immunogénétique fondamentale *Fudenberg, Pink* et al.
Immunologie dentaire *Faure, Béné* et al.
Immunologie générale *Letonturier*
Immunopathologie clinique *Perrin, Laurent*
Implantologie *Bert, Picard* et al.
Information (L') en médecine *Hoerni, Bénézech*
Informatique médicale *Degoulet, Fieschi*
Intoxications aiguës *Roujas, Sorkine*
Introduction à l'IRM *Guinet, Grellet*

Laser en pratique médicale *Kamami*
Législation psychiatrique *Goumilloux*
Lésions cancéreuses et précancéreuses de la muqueuse buccale *Bertoin, Baudet-Pommel, Zattara, Gourmet*

Main (La) *Tubiana, Thomine*

Maîtrise de la contamination au cabinet dentaire *Samaranayake, Scheutz* et al.
Maladie d'Alzheimer *Magnie, Thomas*
Maladies de l'appareil digestif *Barbier, Cellier, Laudi*
Maladies des reins et des voies urinaires (illustré) *Patte*
Maladies infectieuses *Cronberg, Beytout*
Maladies inflammatoires *Hachulla, Flipo*
Maladies parasitaires *Rousset*
Maladies sexuellement transmissibles *Siboulet, Coulaud*
Maladies transmises par voies sexuelles *Dolivo, Henry-Suchet* et al.
Maladies tropicales *Bourée*
Manipulations vertébrales *Le Corre, Rageot*
Mathématiques *Geller*
Médecine chinoise *Wang, Duhamel*
Médecine d'assurance *Barat*
Médecine de catastrophe *Noto, Huguenard* et al.
Médecine du sport *Brunet-Guedj, Moyen, Généty* et al.
Médecine du travail *Dyevre, Léger, Proteau*
Médecine esthétique *Parienti*
Médecine interne *Devulder, Hatron* et al.
Médecine légale clinique *Roche, Do* et al.
Médecine préventive et d'hygiène *Blancher*
Médecine psychosomatique *Haynal, Pasini*
Ménopause (La) *Taurelle, Tamborini*
Mésothérapie *Parienti*
Méthode statistique *Frontier*
Mycologie générale et médicale *Boucher*

Néonatologie *Laugier, Gold*
Néphrologie *Legrain, Suc*
Néphrologie et troubles hydroélectrolytiques *Kanfer, Kourilsky, Peraldi*
Neuro-anatomie *Meininger*
Neuro-ophtalmologie *Larmande, Larmande*
Neuro-psychiatrie infantile *Debray-Ritzen, Messerschmitt* et al.
Neurologie *Cambier, Masson, Dehen*
Neurophysiologie générale *Limoge, Limoge-Lendais*
Neurotransmetteurs *Meunier, Shvaloff*
Nutrition et alimentation *Jacotot, Le Parco*

Obésité *Creff, Herschberg*
Odontologie gériatrique *Bates, Adams* et al.
Oncologie *Rouessé, Turpin*
Ophtalmologie *Saraux*
Orthopédie de l'adulte *Patel, Honnart*
Orthopédie dento-faciale *Benauwt, Klingler*
Orthopédie pédiatrique *Bensahel*
Oto-rhino-laryngologie *Portmann, Portmann*

Parasitologie clinique *Jacquemin, Jacquemin*
Parodontologie *Klewansky*
Pathologie infectieuse *Margairaz*
Pathologie maxillo faciale et stomatologie *Lezy, Princ*
Pathologie médicale *Bouvenot, Devulder, Guillevin, Queneau, Schaeffer*
Pathologie médicale et odontologie *Cornebise*
Pathologie somatique du toxicomane *Pesce, Cassuto* et al.
Pédiatrie *Bourrillon*
Pédiatrie en maternité *Gold*
Pédiatrie sociale *Creusot*
Pédodontie *Fortier, Demars-Fremault*
Petite chirurgie *Détrie*
Pharmacologie *Maurice Moulin*
Pharmacologie médicale *Lechat, Calvo* et al.
Pharmacologie odontologique *Pham Huy Dien, Rouveix*
Phlébologie *Ramelet, Monti*
Physiologie cardio-ventilatoire, anesthésie-réanimation *Louville*
Physiologie de la manducation *Azerad*
Physiologie du sport *Monod, Flandrois*
Physique *Ernst, Gabriel* et al.
Physique nucléaire *Blanc*
Phytothérapie *Hallard*
Pneumologie *Chrétien, Marsac*
Podologie *Goldcher*
Polytraumatisé : conduite précoce *Murat*
Poumon et infection par le VIH *Faraut, Quaranta, Rosenthal, Cassuto*
Pratique de l'expertise psychiatrique *Roure, Renard*
Pratique diététique courante *Thoulon-Page*
Proctologie *Sarles, Copé*
Prothèse adjointe partielle *Batarec, Buch*
Psychiatrie à l'usage de l'équipe de soins *Barte, Roure*
Psychiatrie de l'adulte *Lemperière, Féline*
Psychologie *Delay, Pichot*
Psychologie médicale *Jeammet, Raynaud* et al.
Psychologie pathologique *Bergeret*
Psychomotricité (La) *Calza, Contant*
Psychopathologie du nourrisson et du jeune enfant *Mazet, Stoléru*
Psychopathologie du sujet âgé *Ferrey, Le Gouès*
Psychopharmacologie *Delbarre, Delbarre*

Radiodiagnostic *Monnier, Tubiana*
Radiologie de l'appareil locomoteur *Runge*
Radiologie de l'appareil urinaire *Lange*
Radiologie du thorax *Frija*
Radiologie interventionnelle *Soyer, Derhy* et al.
Radiopédiatrie *Devred*
Réanimation en pathologie cardio-vasculaire *Jan, Pochmalicki*
Réanimation et médecine d'urgence *François, Carli* et al.
Réanimation médicale *Goulon* et al.
Rééducation en médecine du sport *Chanussot, Danowski*
Rééducation fonctionnelle et de réadaptation *Hamonet, Heuleu*
Rééducation gériatrique *Thevenon, Pollez*
Relaxation thérapeutique *Meyer*
Résonance magnétique nucléaire *Bernard, Certaines* et al.
Risques et maladies liés aux médicaments *Heusghem, Lagier, Lechat*
Rhumatologie *Simon, Blotman* et al.

Santé publique *Lévy, Cazaban, Duffour, Jourdan*
Secrétariat médical *Harlay, Harlay*
Sécurité sociale *Daligand, Jaques* et al.
Sémiologie médicale *Bariéty, Bonniot* et al.
Sénologie *Pons*
Sexologie *Zwang*
Sexologie clinique *Trimmer*
Sida et infection par VIH *Cassuto, Pesce* et al.
Soins d'urgence *Cavellat, Chassevent* et al.
Statistique *Geller*
Statistique au PCEM *Huber-Carol*
Stérilité conjugale *Cohen, Palmer*
Stomatologie et pathologie maxillo-faciale *Lézy, Princ*
Stratégies de l'imagerie en traumatologie du sport *Roger*
Surveillance et thérapeutique obstétricales *Giraud, Tournaire*
Syndrome des sensations de brûlure buccale *Van der Waal*

Tabacologie *Perriot*
Techniques d'empreintes en prothèse adjointe *Goumy, Daulce-Goumy*
Techniques en réanimation *Lemaire*
Thérapeutique cardiovasculaire *Bory, Djiane*
Thérapeutique médicale en odontologie *Astley-Hope, Hellier*
Thérapeutique neuropsychiatrique *Aimard, Vighetto* et al.
Thérapeutique stomatologique et maxillo-faciale *Grellet, Laudenbach*
Thérapeutiques en orthopédie pédiatrique *Bensahel*
Thérapeutiques médicamenteuses en gériatrie *Manciaux*
Thérapie comportementale et cognitive *Ladouceur, Fontaine* et al.
Tomodensitométrie *Doyon, Laval-Jeantet* et al.
Toxicologie d'urgence *Hachet*
Toxicomanie, pharmacodépendance *Nahas, Trouvé*
Transfusion sanguine *Sylvestre, Benbunan* et al.
Transplantation d'organes *Wolf, Cinqualbre*
Traumatologie *Patel*
Traumatologie du sport *Danowski, Chanussot*
Trisomie 21 : Aides et conseils *Cuilleret*

Urgences chirurgicales, *Chiche, Moullé-Berteaux*
Urgences du sujet âgé *Pras, Bertrand*
Urgences en médecine du travail *Hachet*
Urgences médicales *Larcan, Laprévote-Heully*
Urgences psychiatriques *Grivois*
Urgences toxicologiques *Lefèvre*
Urologie *Alken, Sökeland*
Urologie *Debré, Teyssier* et al.

Virologie humaine *Fleury*

Les syndromes canalaires

G. DE BISSCHOP / É. DE BISSCHOP
F. COMMANDRÉ

momox
momox.com/sale
A-dswhh8

L'ouvrage

- Les facteurs étiologiques et les mécanismes physiopathologiques des syndromes canalaires et des défilés survenant dans la vie courante et dans la pratique sportive et professionnelle.
- Les explorations électrophysiologiques et les principes du traitement.
- Une étude précise des nerfs périphériques des membres supérieurs et inférieurs suceptibles d'être affectés par un syndrome canalaire, ainsi que les syndromes spécifiques.

Le public

- Les médecins du sport.
- Les rhumatologues et les neurologues.
- Les médecins généralistes.
- Les médecins de rééducation fonctionnelle et les kinésithérapeutes.
- Les chirurgiens.

Les auteurs

Guy de Bisschop est ancien chargé de cours à l'université Paris V et ancien attaché en premier de neurophysiologie clinique des hôpitaux de Marseille.
Éric de Bisschop a été attaché au service de neurologie du CHD de Saint-Denis (île de la Réunion) et pratique l'électrophysiologie clinique.
Francisque Commandré est rhumatologue et médecin du sport.

LES SYNDROMES FONDS
MASSON 27/10/2003 1040
9 782225 831287
Prix Magasin
23,00 €
150 87 F

ISBN 2-225-83128-9
9 782225 831287